

TEVAR POR ÚLCERA PENETRANTE DA AORTA COMPLICADA POR PSEUDOANEURISMA TARDIO

TEVAR FOLLOWING A PENETRATING AORTIC ULCER COMPLICATED WITH A LATE PSEUDOANEURYSM FORMATION

André Marinho¹; Carolina Lobo Mendes¹; Roger Rodrigues¹; Barbara Pereira¹; Mário Moreira¹; Mafalda Correia¹; Pedro Lima¹; Luís Antunes¹; Manuel Fonseca¹; Óscar Gonçalves¹

1. Serviço de Angiologia e Cirurgia Vascular, Centro Hospitalar Universitário de Coimbra

Recebido a 12 de junho de 2017

Aceite a 12 de agosto de 2018

RESUMO

Introdução: A patologia da aorta torácica contribui significativamente para a alta mortalidade da doença cardiovascular. Estudos radiológicos de alta resolução têm fornecido perspectivas interessantes relativas à sua etiopatogenia e permitiram a identificação de diferentes entidades subjacentes à síndrome aórtica aguda (SAA).

Caso clínico: Doente de 51 anos admitido por quadro de dor torácica de início recente e instalação súbita com irradiação dorsal e HTA associada. Realizou angioTC que revelou UPA (úlceras penetrantes aórticas) a nível da aorta torácica descendente, com espessamento parietal associado (compatível com HIM – hematoma intramural). Após internamento em unidade de cuidados intermédios, para terapêutica médica e vigilância, realizou nova angioTC às 72 horas que se mostrou sobreponível. Portanto, teve alta ao 5º dia de internamento assintomático. Aos 6M realizou nova angioTC que mostra regressão do HIM, contudo progressão da UPA com aparecimento de pseudoaneurisma. Deste modo, foi decidido avançar para TEVAR. O doente teve alta ao 2º dia pós-operatório assintomático, com exclusão da lesão sem fugas de acordo com angioTC.

Discussão e Conclusão: A UPA, resulta, habitualmente, de erosão da placa ateromatosa podendo ser complicada por HIM, formação de pseudoaneurisma, progressão para dissecação aórtica ou rutura. É de realçar que a evolução e consequente história natural destas patologias permanece por esclarecer. O caso clínico aqui descrito reforça o entendimento do HIM, UPA e dissecação aórtica como fases diferentes da mesma doença. Espera-se que, no futuro, surjam novos dados relativos à fisiopatologia da doença e respetivo tratamento.

Palavras-chave

aorta torácica, úlcera penetrante aórtica, síndrome aórtica aguda, pseudoaneurisma, TEVAR

ABSTRACT

Introduction: The thoracic aortic diseases are a major cause contributing to the high mortality rate of the cardiovascular disease. Recent high resolution radiologic studies have allowed us to get new perspectives related to their etiopathogenesis and the different stages of the acute aortic syndrome (AAS).

Clinical case: This case report is about a 51 years old male patient that was referred to the ER with a sudden, acute and abrupt thoracic pain with dorsal irradiation. Also associated were high blood pressure values. An angioCT was immediately performed which showed a penetrating aortic ulcer (PAU) at the descending thoracic aorta with a parietal thickening (suggestive of intramural hematoma – IMH). After 72h of best medical treatment a new angioCT was done which was overlapping. So, it was decided to discharge the patient at the fifth day of hospital stay. At 6 months a new CT was done, this time showing regression of the intramural hematoma but a progression of the PAU to a false aneurysm. Given the new findings it was decided to perform a thoracic endovascular repair. The patient was, then, discharged at the second post-operative day without symptoms with an angioTC showing successful exclusion of the lesion without further complications.

*Autor para correspondência.

Correio eletrónico: andremarinho8@gmail.com (A. Marinho).

Discussion and Conclusion: The PAU usually results from the erosion of an atherosclerotic plaque which can then be complicated by an IMH, pseudoaneurysm formation or progression to an aortic dissection or rupture. It should be noted that the evolution and subsequent natural history of these pathologies remains, still, not totally clear. The clinical report hereby described reinforces the understanding of the IMH, the PAU and the aortic dissection as different stages of the same disease. We hope to see, in the future, new data related to this disease pathophysiology and respective treatment.

Keywords

thoracic aorta, penetrating aortic ulcer, acute aortic syndrome, pseudoaneurisma, TEVAR

INTRODUÇÃO

A patologia da aorta torácica contribui significativamente para a alta mortalidade associada a doença cardiovascular^(1,2). Recentemente, estudos radiológicos de alta resolução têm fornecido perspectivas interessantes relativas à etiopatogenia da patologia aórtica e permitiram a identificação de diferentes entidades subjacentes à síndrome aórtica aguda (SAA)^(3,4).

A SAA caracteriza-se, clinicamente, por dor de início agudo, localizada na região torácica ou interescapular, podendo ser causada, de acordo com Svenson, por diferentes patologias, nomeadamente, dissecção aórtica clássica, hematoma intramural (HIM), pequena dissecção, úlcera penetrante da aorta (UPA) e secção iatrogénica ou traumática da aorta. Além destes, a patologia aneurismática da aorta torácica também pode originar SAA.^(2,5)

CASO CLÍNICO

Este caso clínico refere-se a um doente de 51 anos admitido via serviço de urgência, por quadro de dor torácica intensa, de início súbito, com irradiação dorsal e cerca de 6 horas de evolução. Sem náuseas ou vômitos associados. Nega história de febre, mal-estar ou outras alterações.

Antecedentes de hipertensão não controlada, tabagismo (60 UMA), dislipidemia e obesidade (IMC 32). Sem medicação habitual. Ao exame objetivo, encontrava-se consciente e colaborante, hemodinamicamente estável, com hipertensão arterial (153/71 mmHg). Pulsos femorais, poplíteos e distais palpáveis bilateralmente.

Realizou angioTC (fig.1) que confirmou suspeita de síndrome aórtica aguda, identificando-se sinais de hematoma intramural da aorta torácica e abdominal, envolvendo, sobretudo, a parede antero lateral esquerda, com início distalmente à origem da artéria subclávia esquerda e terminando a nível da bifurcação aórtica, com espessamento máximo de 11mm. Identificada, também, pequena ulceração a nível da aorta torácica descendente.

Foi, deste modo, iniciada perfusão endovenosa de labetalol e, de seguida, dinitrato de isossorbido, com vista a um controlo tensional com pressão arterial sistólica entre 100 a 120 mmHg e frequência cardíaca inferior a 60 bpm.

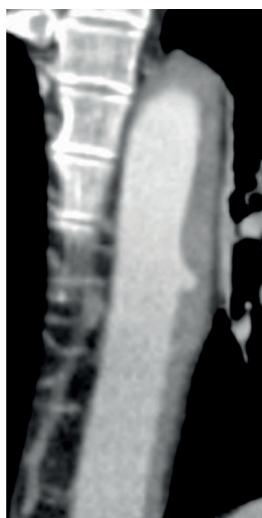


Figura 1 AngioTC à entrada revela UPA com hematoma intramural associado.

Como tal, foi decidido o internamento do doente em unidade de cuidados intermédios para manutenção de tratamento médico repetindo angioTC às 72 horas, que se mostrou sobreponível. Resolução do quadro algico.

Após controlo adequado da tensão arterial e transição para anti-hipertensores orais, teve alta ao 5º dia de internamento assintomático.

Realizado seguimento em consulta, sendo que apesar de se manter sem queixas e com tensão arterial controlada, realizou nova angioTC aos 6M (fig. 2 e 3) que revelou: regressão do HIM, contudo progressão da UPA com aparecimento de lesão com crescimento excêntrico, compatível com pseudoaneurisma, apresentando 19mm de profundidade e 37mm de extensão crânio-caudal.

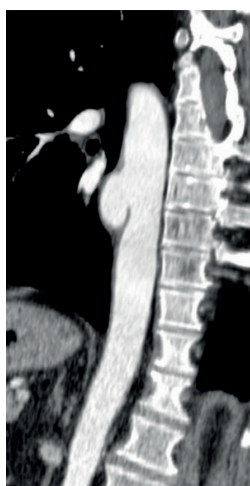


Figura 2 AngioTC aos 6M revela regressão do HIM associado a UPA, contudo revela aparecimento de pseudoaneurisma.

Deste modo, trata-se de apresentação sintomática e progressão da doença com aparecimento de imagem de pseudoaneurisma no local de úlcera penetrante da aorta prévia, apesar de regressão do hematoma periaórtico associado ao longo da aorta torácica e abdominal. Dado risco de complicações dramáticas, optou-se por avançar para tratamento endovascular com colocação de endoprótese aórtica Gore® TAG, 34mm x 100mm, via femoral direita por exposição cirúrgica e punção umeral esquerda. Durante o procedimento foram administrados 80cc de contraste iodado com tempo de fluoroscopia de 5 minutos. Controlo final com posicionamento adequado da endoprótese sem imagem de endofugas. Alta ao 2º dia pós-operatório com angioTC de controlo agendada para o final do 1º mês pós-tratamento (fig. 4). Esta mostrou prótese bem implantada com exclusão do pseudoaneurisma.

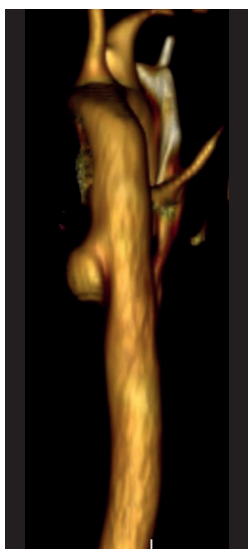


Figura 3 Reconstituição 3D imagem de pseudoaneurisma.

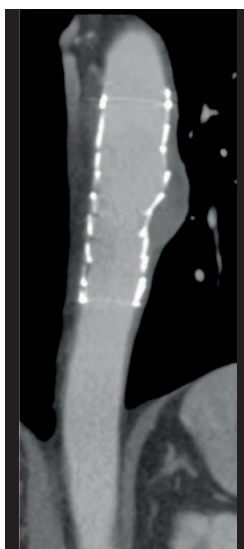


Figura 4 AngioTC controlo ao final do 1º mês pós-TEVAR.

DISCUSSÃO

UPA

A UPA foi descrita inicialmente por Shennan em 1934⁽⁶⁾, contudo, só recentemente se começou a assumir como uma variante distinta da dissecção aórtica clássica⁽⁷⁾. Estima-se, pela literatura, que cerca de 2.3-7.6% dos SAA correspondam a UPA⁽⁸⁾. Esta caracteriza-se pelo aparecimento de ulceração de placa aterosclerótica através da lâmina elástica interna até à camada média. Surge, sobretudo, em doentes com doença aterosclerótica durante a 7ª década de vida⁽⁷⁾. Imagiologicamente, a UPA surge como uma, ou várias, pequenas erosões tipo “cratera”, preenchidas com contraste, de limites algo irregulares, associada a espessamento da parede aórtica e deslocamento luminal da íntima calcificada pelo hematoma intramural associado. É mais frequente na aorta descendente. Apesar da taxa de crescimento ser desconhecida sabe-se

que 20-30% dos doentes assintomáticos sofrem progressão da doença.⁽⁹⁾

As suas complicações podem passar por hematoma intramural devido a erosão de *vasa vasorum* pela úlcera, formação de pseudoaneurisma, progressão para dissecção aórtica ou rutura (até 40% dos casos).^(4,10,11)

Assim como para o HIM, a história natural destas doenças não está completamente esclarecida, havendo, até, informação algo contraditória no que respeita à sua evolução, com alguns autores a atribuírem um comportamento mais maligno e outros a relatar baixa incidência de complicações graves. O principal fator que parece indicar a evolução num sentido ou no outro parece ser a presença/ausência de sintomas⁽¹²⁾.

HIM

HIM define-se como a presença de sangue entre a íntima e a média sem solução de continuidade da primeira identificável nos exames de imagem. HIM pode ser um precursor tanto da UPA como da dissecção aórtica clássica.⁽¹³⁾

Cerca de 50-85% dos casos de HIM localizam-se na aorta torácica descendente. Entre 5 a 15% dos doentes têm dissecção aórtica associada. A fisiopatologia subjacente permanece controversa, com novas teorias que sugerem a existência de soluções de continuidade a nível da íntima que permitem passagem de sangue do lúmen para a parede arterial que posteriormente trombosa e origina o hematoma, contrariando a definição prévia.^(13,14)

A definição de HIM clássica, assumindo-se como coleção hemática entre as camadas da parede arterial, sem solução de continuidade da íntima, tem sido posto em causa por vários investigadores, que defendem a presença de fissuras que podiam não ser visíveis por métodos de imagem mais antigos, como defendido pelo grupo de Vienna⁽¹⁵⁾, com implicações práticas no tratamento pois, aparentemente, tentando cobrir estas fissuras durante o tratamento endovascular é possível verificar uma regressão do hematoma na sua restante extensão. Como tal, cada vez mais, se aceitam estas duas entidades como fases da mesma doença e se percebe que, hoje, ainda não se conhece totalmente a história natural desta patologia.⁽¹⁶⁾

Tratamento

Doentes com HIM ou UPA não complicados, após o tratamento médico inicial e manutenção de controlo tensional apertado, devem ser submetidos a um plano de vigilância rigoroso (evidência I, recomendação 20, de acordo com as linhas de orientação publicadas pela European Society for Vascular Surgery – ESVS – para a patologia da aorta torácica descendente)⁽¹²⁾.

Nos casos de patologia da aorta torácica descendente em que o tratamento cirúrgico está indicado, o tratamento endovascular apresenta-se como uma opção com menor morbimortalidade⁽¹⁷⁻¹⁹⁾.

Relativamente à UPA, dado os resultados promissores do tratamento endovascular, advoga-se o tratamento em doentes complicados (p. ex. pseudoaneurisma ou rutura) ou sintomáticos sem



resposta ao tratamento médico, apesar da falta de evidência científica. A associação entre o diâmetro da aorta e o risco de complicações não está totalmente esclarecido, ainda assim, de acordo com as linhas de orientação publicadas pela ESVS para a patologia da aorta torácica descendente, sugere-se o tratamento endovascular precoce em doentes em que a úlcera tenha diâmetro superior a 20mm ou 10mm de profundidade e doentes, com dor persistente apesar da terapêutica médica, dado o risco de progressão da doença (grau de evidência IIa, recomendação 22 das linhas de orientação publicadas pela ESVS referidas anteriormente)^(9,12,13).

No caso do HIM, ainda que não haja evidência que suporte inequivocamente o tratamento cirúrgico destes doentes, as linhas de orientação da ESVS sugerem que este seja precocizado nos casos em que haja evolução da doença para UPA, progressão do hematoma periaórtico ou disrupção da íntima (evidência IIa, recomendação 21 das linhas de orientação publicadas pela ESVS referidas anteriormente).⁽¹²⁾ De acordo com os dados recentes, devem-se preferir *stents* longos para cobrir eventuais pontos de rutura da íntima, como tal, imagens de alta resolução utilizando angioTC de cortes finos e reconstruções deve ser rotina em todos os doentes.

CONCLUSÃO

De facto, é de realçar, apesar da evolução dos estudos imagiológicos e da informação que vai surgindo sobre esta patologia, que a sua evolução e consequente história natural permanece por esclarecer. Neste caso clínico salienta-se a presença múltiplos fatores de risco ateroscleróticos e a aparente solução de continuidade / disrupção da íntima, característicos da UPA, mas, simultaneamente, a ausência de placas ateroscleróticas visíveis, a idade do doente e a presença de espessamento parietal, mais sugestivos HIM. Deste modo, verificando-se progressão da doença e complicação com aparecimento de pseudoaneurisma, avançou-se para o tratamento endovascular que permitiu exclusão com sucesso da lesão e estabilização do quadro. Admite-se que, no futuro, surjam novos dados relativos à fisiopatologia da doença e respetivo tratamento.

RESPONSABILIDADES ÉTICAS

Proteção de pessoas e animais: Os autores declaram que para esta investigação não se realizaram experiências em seres humanos e/ou animais.

Confidencialidade dos dados: Os autores declaram ter seguido os protocolos do seu centro de trabalho acerca da publicação dos dados dos doentes.

Direito à privacidade e consentimento informado: Os autores declaram que não aparecem dados de doentes neste artigo.

Conflitos de interesses: Os autores declaram não haver conflito de interesses.

BIBLIOGRAFIA

1. Erbel R. Diseases of the thoracic aorta. *Heart* 2001;86:227e34.
2. Svensson LG, Kouchoukos NT, Miller DC, Bavaria JE, Coselli JS, Curi MA, et al. Expert consensus document on the treatment of descending thoracic aortic disease using endovascular stent-grafts. *Ann Thorac Surg* 2008;85:51e41.
3. Svensson LG, Labib SB, Eisenhauer AC, Butterly JR. Intimal tear without hematoma: an important variant of aortic dissection that can elude current imaging techniques. *Circulation* 1999;99:1331e6.
4. Erbel R, Alfonso F, Boileau C, Dirsch O, Eber B, Haverich A, et al. Diagnosis and management of aortic dissection. *Eur Heart J* 2001;22:1642e81.
5. Sundt TM. Intramural hematoma and penetrating aortic ulcer. *Curr Opin Cardiol* 2007;22:504e9.
6. Shennan T. Dissecting aneurysms. Medical research council, special report series N° 193. London: HMSO; 1934.
7. Stanson AW, Kazmier FJ, Hollier LH, Edwards WD, Pairolero PC, Sheedy PF, et al. Penetrating atherosclerotic ulcers of the thoracic aorta: natural history and clinicopathologic correlations. *Ann Vasc Surg* 1986;1:15e23.
8. Vilacosta I, San Roman JA, Aragoncillo P, Ferreiros J, Mendez R, Graupner C, et al. Penetrating atherosclerotic aortic ulcer: documentation by transesophageal echocardiography. *J Am Coll Cardiol* 1998;32:83e9.
9. Evangelista A, Czerny M, Nienaber C, Schepens M, Rousseau H, Cao P, et al. Interdisciplinary expert consensus on management of type B intramural haematoma and penetrating aortic ulcer. *Eur J Cardiothorac Surg* 2015;47:1037e43.
10. Coady MA, Rizzo JA, Hammond GL, Pierce JG, Kopf GS, Elefteriades JA. Penetrating ulcer of the thoracic aorta: what is it? How do we recognize it? How do we manage it? *J Vasc Surg* 1998;27:1006e15.
11. Tittle SL, Lynch RJ, Cole PE, Singh HS, Rizzo JA, Kopf GS, et al. Midterm follow-up of penetrating ulcer and intramural hematoma of the aorta. *J Thorac Cardiovasc Surg* 2002;123:1051e9.
12. Management of Descending Thoracic Aorta Diseases Clinical – Practice Guidelines of the European Society for Vascular Surgery (ESVS). *Europ Journal Vasc Endov Surg* 2017 53,1,4-52
13. Nienaber CA, Eagle KA. Aortic dissection: new frontiers in diagnosis and management: part I: from etiology to diagnostic strategies. *Circulation* 2003;108:628e35.
14. Nienaber CA, Sievers HH. Intramural hematoma in acute aortic syndrome: more than one variant of dissection? *Circulation* 2002;106:284e5.
15. Nathan DP, Boonn W, Lai E, Wang GJ, Desai N, Woo EY, et al. Presentation, complications, and natural history of penetrating atherosclerotic ulcer disease. *J Vasc Surg* 2012;55:10e5.
16. Grimm M, Loewe C, Gottardi R, Funovics M, Zimpfer D, Rodler S, et al. Novel insights into the mechanisms and treatment of intramural hematoma affecting the entire thoracic aorta. *Ann Thorac Surg* 2008;86:453e6.
17. Geisbüsch P, Kotelis D, Weber TF, Hyhlik-Dürr A, Kauczor HU, Böckler D. Early and midterm results after endovascular stent graft repair of penetrating aortic ulcers. *J Vasc Surg* 2008;48:1361e8.
18. Eggebrecht H, Plicht B, Kahlert P, Erbel R. Intramural hematoma and penetrating ulcers: indications to endovascular treatment. *Eur J Vasc Endovasc Surg* 2009;38:659e65.
19. Clough RE, Mani K, Lyons OT, Bell RE, Zayed HA, Waltham M, et al. Endovascular treatment of acute aortic syndrome. *J Vasc Surg* 2011;54:1580e7.