

ANEURISMA DA VEIA POPLÍTEA - A PROPÓSITO DE UM CASO CLÍNICO

POPLITEAL VENOUS ANEURYSM – REGARDING A CLINICAL CASE

Luís Machado, Isabel Vilaça, Armando Mansilha, José Teixeira

*Serviço de Angiologia e Cirurgia Vascular do Centro Hospitalar de S. João
Faculdade de Medicina da Universidade do Porto*

Recebido a 21 de agosto de 2016; aceite a 20 de dezembro de 2016.

RESUMO

Os aneurismas da veia poplítea são entidades raras, porém com potencial de causar complicações tromboembólicas graves, como o tromboembolismo pulmonar.

A grande maioria são detectados no contexto da doença tromboembólica, apenas alguns são detectados incidentalmente ou por outro tipo de sintomatologia.

Os aneurismas sintomáticos da veia poplítea deverão ser tratados cirurgicamente, devido ao alto risco de recorrência de embolia pulmonar, mesmo em doentes hipocoagulados.

Os autores descrevem o caso de um doente com aneurisma sacular da veia poplítea esquerda, causando sintomas compressivos locais e com trombo endoluminal, que foi corrigido cirurgicamente com sucesso.

Palavras-chave

aneurisma da veia poplítea; venorrafia

ABSTRACT

Aneurysms of the popliteal vein are rare, but with potential to cause serious thromboembolic complications, such as pulmonary embolism. A large majority are detected in the context of thromboembolic disease, only a few are found incidentally or because of other type symptomatology.

Symptomatic aneurysms of the popliteal vein should be treated surgically, because of the high risk of recurrent pulmonary embolism, even in hypocoagulated patients.

The authors describe the case of a patient with saccular aneurysm of the left popliteal vein, causing compressive local symptoms and with end luminal thrombus, which was successfully surgically corrected.

Keywords

Popliteal vein aneurysm; venography

*Autor para correspondência.

Correio eletrónico: lmachado.med@gmail.com (L. Machado).

INTRODUÇÃO

Os aneurismas venosos são pouco frequentes e geralmente são achados incidentais durante o exame físico ou em exames imagiológicos. Raramente tem significado clínico, sendo os aneurismas da veia poplítea (AVP) uma exceção, uma vez que são uma causa, embora pouco frequente, de embolia pulmonar recorrente e/ou trombose venosa profunda.^{1,2}

O AVP foi descrito pela primeira vez por *Ma e Nisso* em 1968.³ A associação desta entidade com o tromboembolismo pulmonar foi feita 8 anos depois por *Dahl*.⁴

A incidência exata de AVP não é totalmente conhecida, mas parece ser inferior a 0.5%. Na maioria dos casos a sua manifestação inicial é a embolia pulmonar, podendo ser assintomáticos ou causar sintomas decorrentes da compressão local do aneurisma.¹

Os autores apresentam caso de um doente com um aneurisma sacular da veia poplítea esquerda, com sintomas decorrentes da compressão pelo aneurisma, tratado cirurgicamente.

CASO CLÍNICO

Doente de 46 anos de idade que apresentava uma história desconforto na região poplítea esquerda com cerca de 2 anos de evolução. No último ano referiu episódios de parestesias na face posterior da perna que associou à prática de exercício físico. Sem história de traumatismo ou outros antecedentes relevantes.

Recorreu a uma consulta de Ortopedia para despiste de patologia osteoarticular do joelho, tendo realizado uma RM, que detetou um aneurisma sacular da veia poplítea esquerda com dimensões de 31x27x23 mm (figura 1), que se apresentava permeável, mas com trombo endoluminal.

Foi encaminhado para Cirurgia Vascular, tendo realizado eco Doppler e flebografia ascendente (figura 2), que confirmaram o achado prévio. Iniciou hipocoagulação e foi proposto para correção cirúrgica do aneurisma.

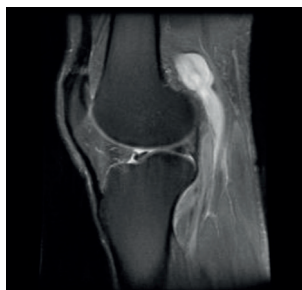

Figura 1 RM com identificação da AVP esquerda.

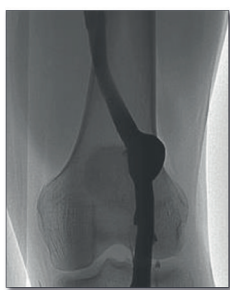

Figura 2 Flebografia ascendente do membro inferior esquerdo.

Foi submetido a cirurgia, por abordagem posterior, com isolamento da veia poplítea e controlo distal e proximal ao aneurisma, tendo-se procedido a aneurismectomia tangencial com venorrafia lateral (figura 3). Durante a cirurgia foi possível visualizar que o aneurisma se encontrava em contacto com o nervo ciático (figura 4).

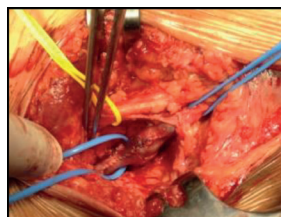


Figura 3 Aneurismectomia tangencial com venorrafia lateral do AVP esquerda.

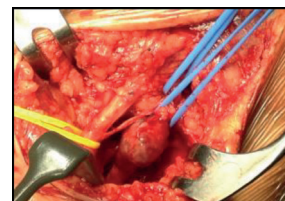


Figura 4 AVP esquerda sacular e nervo ciático.

O doente não apresentou qualquer complicação, nomeadamente nervosa ou tromboembólica, no período pós-operatório, tendo tido alta ao segundo dia pós-operatório Hipo coagulado com varfarina que manteve durante 6 meses e com recomendação para uso de meias elásticas.

Manteve seguimento em consulta externa, apresentando-se assintomático 2 anos após o procedimento e com permeabilidade e competência da veia poplítea esquerda no último ecoDoppler realizado.

DISCUSSÃO:

A definição de aneurisma venoso permanece pouco consensual na literatura, não existe medida exata que distinga ectasia de aneurisma venoso. *McDevitt et al.*⁵ propôs que uma dilatação duas vezes superior ao diâmetro normal seria considerada aneurisma. *Maleti et al.*⁶ define que só dilatações superiores a três vezes o diâmetro da veia deve ser considerado aneurisma.

Os AVP são muito raros, no entanto o seu diagnóstico precoce é importante devido à sua associação com o tromboembolismo pulmonar.

O aparecimento de AVP resulta de um aumento da pressão hemodinâmica no local e de fragilidade na parede da veia, que pode resultar de trauma, inflamação, fragilidade congénita ou degenerativa.⁷ A dilatação aneurismática favorece a formação local de trombo, como resultado do fluxo turbilhonar.

Os AVP tendem a ser encontrados em doentes com tromboembolismo pulmonar muitas vezes grave e sem sintomatologia prévia, como dor nas pernas e/ou edema.⁸

No caso descrito, o doente apresentava desconforto local e parestesias, permitiu o diagnóstico e tratamento precoce. A sintomatologia descrita pode ter origem a partir do próprio



AVP ou por compressão direta de estruturas nervosas pela dilatação aneurismática.

O tratamento médico isolado dos AVP associados ao tromboembolismo venoso, está associado a uma recorrência superior a 80%.¹ Nos doentes assintomáticos, mesmo hipocoagulados, o tromboembolismo venoso ocorre em cerca de 40% dos casos.⁹

Em pacientes com embolia pulmonar, a cirurgia é o tratamento de escolha. A cirurgia também é recomendada em casos de aneurismas com trombo endoluminal, assim como para os aneurismas saculares e os fusiformes de maiores dimensões (superior a 20mm), devido ao risco potencial de tromboembolismo venoso.^{1,2,7,10}

O objetivo do tratamento cirúrgico é remover o aneurisma, mantendo a drenagem venosa do membro, devendo o procedimento ser adaptado caso a caso, de acordo com a morfologia do aneurisma e as condições locais.

De acordo com a literatura, o procedimento mais recomendado é a aneurismectomia tangencial com venorrafia lateral, devido à sua baixa taxa de complicações e permeabilidade a longo prazo.

No entanto em alguns casos esta técnica poderá não ser exequível, nomeadamente nos aneurismas fusiformes, podendo ser necessário outras técnicas como o *bypass* venoso, plastia venosa ou anastomose topo-a-topo.^{7,10}

Após o tratamento cirúrgico, não foram descritos casos de tromboembolismo pulmonar, quer no período pós-operatório, quer durante o *follow-up*, ao contrário do que acontece com o tratamento médico isolado.^{7,10}

CONCLUSÃO:

O desconforto local foi a manifestação inicial do AVP no caso descrito, sendo provavelmente devido ao efeito de massa. Devido ao risco de doença tromboembólica venosa nos AVP, o diagnóstico assim como o tratamento precoce, permitem evitar complicações potencialmente fatais. Sempre que indicado a cirurgia deverá ser o tratamento de eleição (com preferência para a aneurismectomia tangencial com venorrafia lateral), uma vez que o tratamento médico, com hipocoagulação, não consegue evitar a doença tromboembólica em um grande numero de doentes.

BIBLIOGRAFIA:

1. Park JS, Kim SD, Lee DS et al. Popliteal vein aneurysm as a source of pulmonary embolism: report of a case and review of the world literature. *Ann Vasc Surg* 2011; 25: 1139.e9-e12.
2. Donaldson C, Oklu R, Watkingd M et al. Popliteal venous Aneurysm: characteristics, management strategies, and clinical outcomes – a modern single-center series. *Ann Vasc Surg*. 2014;28(8):1816-22.
3. May R, Nissl R. Aneurysma der Vena poplitea. *Fortschr Geb Rontgenstr Nuklearmed* 1968 Mar; 108 (3): 402 - 403.
4. Dahl JR, Freed TA, Burke MF. Popliteal vein aneurysm with recurrent pulmonary thromboemboli. *JAMA* 1976 Nov 29; 236 (22):2531 - 2532.
5. McDevitt DT, Lohr JM, Martin KD et al. Bilateral popliteal vein aneurysms. *Ann Vasc Surg* 1993; 7:282-286.
6. Maleti O, Lugli M, Collura M. Aneurysmes veineux poplites: experience personelle. *Phlebologie* 1997; 50:53-59.
7. Sessa C, Nicolini P, Perrin M, et al. Management of symptomatic and asymptomatic popliteal venous aneurysms: a retrospective analysis of 25 patients and review of the literature. *J Vasc Surg* 2000; 32:902-912.
8. Hong D, Song SW. Pulmonary embolism caused by popliteal venous aneurysm. *Korean J Thorac Cardiovasc Surg* 2013; 46:76-79.
9. Nars W, Babbitt R, Eslami MH. Popliteal vein aneurysm: a case report and review of literature. *Vasc Endovasc Surg* 2008; 41:551e5.
10. Fernandez N, Espada C, Gamez F et al. Popliteal venous aneurysms: results of surgical treatment. *Ann Vasc Surg* 2013; 27: 501-09.