



ARTIGO ORIGINAL

Revascularização aórtica complexa



Viviana Manuel*, Tony Soares, José Tiago, Pedro Martins, José Silva Nunes, Carlos Martins e José Fernandes e Fernandes

Hospital de Santa Maria, Centro Hospitalar Lisboa, Clínica Universitária de Cirurgia Vascular, Lisboa, Portugal

Recebido a 6 de dezembro de 2015; aceite a 13 de abril de 2016

Disponível na Internet a 15 de setembro de 2016

PALAVRAS-CHAVE

Isquemia crónica dos membros inferiores; Cirurgia convencional; Aorta supra-celíaca; Aorta torácica descendente

Resumo

Introdução: Nos casos de doença oclusiva do sector aorto-iliaco em que a revascularização a partir da aorta infrarrenal se encontra contraindicada, o *bypass* axilofemoral constitui a opção cirúrgica mais frequente, mas apresenta taxas de permeabilidade francamente inferiores.

Material e métodos: É apresentada uma análise retrospectiva dos casos clínicos de 6 doentes operados, entre 2003-2014, pela mesma equipa cirúrgica.

Resultados: Os 6 doentes eram do sexo masculino, a sua idade média era de 60,7 anos (57-64 anos) e apresentavam múltiplos fatores de risco para doença cardiovascular, nomeadamente HTA, tabagismo e dislipidemia.

Na altura do tratamento, 4 dos doentes manifestavam claudicação gemelar intermitente incapacitante e 2 deles apresentavam isquemia crítica. Todos os doentes apresentavam contraindicação para realização de um procedimento de revascularização a partir da aorta infrarrenal, nomeadamente abdómen hostil, infeção protésica e calcificação extensa.

O tratamento cirúrgico realizado consistiu em *bypass* aorta-supracelíaca-bifemoral em 2 doentes e interposição aorta supracelíaca-bifemoral num doente; nos outros 3 casos, o influxo foi obtido a partir da aorta torácica descendente.

O *follow-up* médio é de 6 anos (9-1 anos) e os enxertos encontram-se a funcionar em excelente condição em 4 dos doentes. Um dos doentes perdeu-se para o *follow-up* e o outro faleceu um ano após a cirurgia.

Conclusão: Os procedimentos de revascularização a partir da aorta supracelíaca ou da aorta torácica descendente são uma alternativa nos casos em que a revascularização por via anatómica está contraindicada, apresentando taxas de comorbilidade e de permeabilidade a longo prazo favoráveis.

© 2016 Publicado por Elsevier España, S.L.U. em nome de Sociedade Portuguesa de Angiologia e Cirurgia Vascular. Este é um artigo Open Access sob uma licença CC BY-NC-ND (<http://creativecommons.org/licenses/by-nc-nd/4.0/>).

* Autor para correspondência.

Correio eletrónico: viv.manuel@hotmail.com (V. Manuel).

KEYWORDS

Chronic limb ischaemia;
Conventional surgery;
Supraceliac aorta;
Descending thoracic aorta

Complex aortic revascularization**Abstract**

Introduction: In the event of aortoiliac occlusive disease when revascularization from the infrarenal aorta is contraindicated, the axillary-femoral bypass surgery is the most common option, but it shows substantially inferior patency rates.

Material and methods: A retrospective analysis of six patients, submitted to surgery between 2003 and 2014, by the same surgical team, is presented.

Results: All six patients were male, their average age was 60.7 years (57-64 years) and they had multiple cardiovascular disease risk factors: arterial hypertension, smoking and dyslipidemia.

At the time of the treatment, four patients had complaints of incapacitating intermittent claudication and two presented with critical limb ischaemia. All patients had contraindication to a revascularization procedure from the infrarenal aorta, particularly hostile abdomen, prosthetic infection and extensive calcification.

Surgical treatment consisted in supraceliac aorta - bifemoral bypass in two patients and supraceliac aortic - bifemoral interposition on another patient; on the other three cases the inflow was obtained from the descending thoracic aorta.

The average follow-up is 6 years (9-1 years) and the grafts are functioning in excellent condition in 4 patients. One patient was lost to follow-up and the other died a year after surgery.

Conclusion: atencyvascularization procedures from the supraceliac or the descending thoracic aorta are an alternative in cases in which direct revascularization is contraindicated, with favorable morbi-mortality and long-term patency rates.

© 2016 Published by Elsevier España, S.L.U. on behalf of Sociedade Portuguesa de Angiologia e Cirurgia Vascular. This is an open access article under the CC BY-NC-ND license (<http://creativecommons.org/licenses/by-nc-nd/4.0/>).

Introdução

Nos casos de doença oclusiva do setor aorto-ilíaco em que a revascularização a partir da aorta infrarrenal se encontra contraindicada, o *bypass* axilofemoral constitui a opção cirúrgica mais frequente. Apresenta, porém, taxas de permeabilidade francamente inferiores, não constituindo, assim, a melhor alternativa em doentes de bom risco e com elevada esperança média de vida.

Material e métodos

Foram sujeitos a revisão os processos hospitalares de 6 doentes submetidos a cirurgia de revascularização dos membros inferiores (fig. 1 e fig. 2), com *inflow* a partir da aorta supracelíaca ou da aorta torácica descendente, no Hospital de Santa Maria (Lisboa), entre novembro de 2003 e janeiro de 2014, pela mesma equipa cirúrgica.

Foi registada a informação referente à história clínica, evolução durante o período de internamento e seguimento em consulta externa, através da análise dos processos hospitalares e de entrevista. A idade, os fatores de risco cardiovascular, a sintomatologia apresentada previamente à cirurgia, a avaliação complementar pré-operatória, a técnica cirúrgica, a evolução intra e pós-operatória e o *follow-up* foram obtidos através da revisão dos processos hospitalares de internamento e de consulta. Todos os doentes foram submetidos a controlo do procedimento de revascularização efetuado, através de angiografia

tomografia computadorizada (angio-TC), até um ano após a cirurgia, tendo as imagens sido também revistas.

Foi realizada uma consulta extraordinária para obter uma avaliação atualizada através da clínica e do estudo por *eco-Doppler* dos procedimentos de reconstrução realizados.

Resultados

Os dados demográficos, características clínicas, cirurgia de revascularização realizada e tempo de *follow-up* encontram-se resumidos na tabela 1.

Demografia, fatores de risco e apresentação clínica

Os 6 doentes eram do sexo masculino e, à data da cirurgia de reconstrução arterial, a média de idades dos doentes era de 60,7 anos (57-64 anos). Todos os doentes apresentavam como fatores de risco para doença cardiovascular hipertensão arterial, tabagismo e dislipidemia; nenhum dos doentes era diabético.

Na altura do tratamento, 4 dos doentes manifestavam claudicação gemelar intermitente incapacitante e 2 deles encontravam-se em isquemia crítica, apresentando um destes doentes lesão trófica infetada ao nível da perna.

Avaliação pré-operatória

Todos os doentes foram submetidos a vários exames complementares de diagnóstico, com o objetivo de avaliar

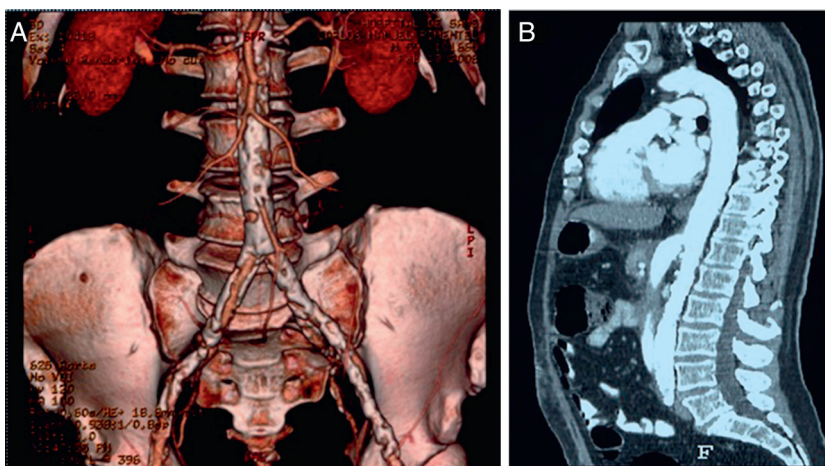


Figura 1 A e B – caso clínico 1. Doente de 59 anos, com quadro de isquemia grau IIb dos membros inferiores, cuja angio-TC pré-operatória revelou extensa calcificação da aorta abdominal infrarrenal e da placa visceral. Submetido a *bypass* da aorta supracelíaca – bifemoral. A angio-TC de controlo documenta a permeabilidade do enxerto um ano após o procedimento. O doente encontra-se bem, e o enxerto encontra-se permeável e com bom perfil hemodinâmico no último controlo ecográfico.

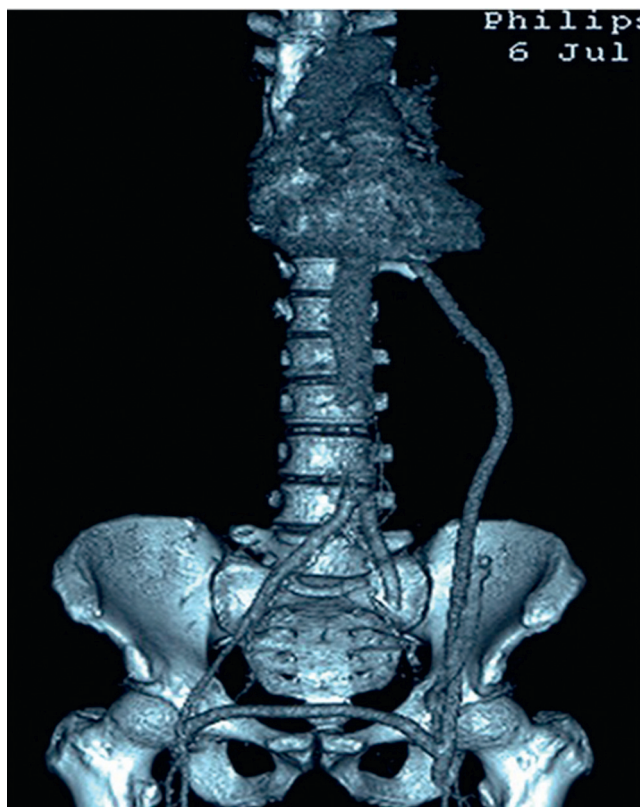

Figura 2 Caso clínico 3. Doente de 57 anos, «sem-abrigo», com antecedentes pessoais de oclusão de *bypass* aorto-bifemoral e de *bypass* axilo-bifemoral, ambos sujeitos a múltiplas revisões cirúrgicas. Apresentava isquemia grau III dos membros inferiores. Submetido a *bypass* da aorta torácica descendente – femoral esquerda – e a *bypass* protésico – femoral direita. A angio-TC de controlo documenta a permeabilidade do enxerto um ano após o procedimento. O doente posteriormente deixou de comparecer nas consultas de seguimento.

de modo global o risco cirúrgico. O *work-up* consistiu em análises sanguíneas (hemograma com contagem de plaquetas, estudo da coagulação, creatinina, ureia, ionograma, glucose e transaminases hepáticas, bem como gasimetria arterial), eletrocardiograma (ECG), radiografia de tórax, ecocardiograma transtorácico e estudo da mecânica ventilatória. Nenhum dos doentes apresentava alterações analíticas de relevo. Os 2 doentes que apresentavam hipertensão arterial não controlada e manifestavam no ecocardiograma hipertrofia ventricular esquerda ligeira foram referenciados previamente à intervenção à cardiologia e otimizada a sua terapêutica anti-hipertensiva. Dois dos doentes que apresentavam critérios de diagnóstico de DPOC, classificação GOLD 1, foram submetidos a cinesioterapia respiratória nos 3 dias prévios à cirurgia e otimizada a terapêutica inalatória com o apoio da pneumologia.

Estudo vascular pré-operatório

Todos os doentes foram sujeitos a estudo angiográfico pré-operatório, através de angio-TC ou de aortografia por punção translombar (caso clínico 2), para estudo do padrão de doença arterial e decisão do local de obtenção de *inflow*. O estudo pré-operatório do caso clínico 5 foi complementado por estudo angiográfico, para avaliação do padrão de circulação renal. Foi realizado estudo por *eco-Doppler* arterial dos vasos do pescoço, para exclusão de doença carotídea e *eco-Doppler* arterial dos membros inferiores em todos os casos.

Técnica cirúrgica – *bypass* a partir da aorta torácica descendente

Após o posicionamento do doente, em decúbito dorsal e com rotação torácica de cerca de 30°, é realizada uma incisão torácica lateral esquerda, ao nível do 7.º ou 8.º espaço intercostal, de modo a permitir o isolamento e confecção da anastomose proximal (termino-lateral) no terço distal

	1	2	3	4	5	6
Caso	59	64	57	64	63	57
Idade	Ilb	Ilb	III	IV	Ilb	Ilb
Grau de isquémia (Classificação L/F)						
Características	Calcificação extensa da aorta abdominal infra-renal	Abdômen hostil (<i>status</i> pós-nefrectomia direita e construção de neo-bexiga, por tuberculose)	«Sem-abrigo», (<i>status</i> pós-bypass aorto-bifemoral trombosado; subsequente <i>bypass</i> axilo-femoral esquerdo, também trombosado, já submetido a várias revisões cirúrgicas)	Infecção protésica (<i>status</i> pós- <i>bypass</i> aorto-bifemoral e subsequente <i>bypass</i> axilo-femoral esquerdo, por trombose; infecção deste último)	Trombose aórtica supra-renal. Rim único «em panqueca»	Trombose aórtica supra-renal <i>Status</i> pós-TEP e TVP do MIE
Cirurgia	<i>Bypass</i> aorta supra-celiaca - bifemoral (fig. 1A e 1B)	<i>Bypass</i> aorta torácica descendente - femoral comum esquerda + <i>bypass</i> femoro-femoral	<i>Bypass</i> aorta torácica descendente - femoral comum esquerda + <i>bypass</i> femoro-femoral	<i>Bypass</i> aorta torácica descendente - popliteia supra-genicular esquerda (fig. 2)	<i>Bypass</i> aorta supra-celiaca - bifemoral + <i>bypass</i> protésico - artéria renal única	Interposição aorta supra-celiaca - bifemoral + <i>bypass</i> protésico-AMI. Colocação de filtro na VCI.
Follow-up	6 anos	8 anos	1 ano ^a	1 ano ^b	9 anos	16 meses

^a Não compareceu nas consultas de seguimento.

^b Óbito um ano após a cirurgia na sequência de falência multiorgânica subsequente a internamento por pneumonia adquirida na comunidade.

da aorta torácica descendente, realizada sob clampagem total ou parcial da aorta. O trajeto do enxerto é retroperitoneal, atravessando o diafragma por meio de um orifício no seio costo-diafragmático posterior, estende-se no retroperitoneu, atrás do rim esquerdo, e até à região femoral esquerda. Uma incisão previamente realizada ao nível do flanco esquerdo, entre a crista ilíaca e o rebordo costal, facilita a criação do túnel retroperitoneal.

A escolha de uma prótese reta ou bifurcada depende da necessidade de revascularização de um ou de ambos os membros inferiores. O ramo direito de uma prótese bifurcada pode cruzar o espaço pré-vesical até à região femoral direita; o membro inferior direito também pode ser revascularizado por meio de um *bypass* femoro-femoral.

Evolução pós-operatória

Não houve intercorrências pós-operatórias de relevo em nenhum dos doentes.

Seguimento

No *follow-up* até abril de 2014, em média de 52,7 meses (12-108 meses), houve um caso de mortalidade, o caso clínico 4 faleceu um ano após a cirurgia, na sequência de internamento por pneumonia adquirida na comunidade. Não ocorreram casos de perda de membro ou de reintervenção cirúrgica. Um dos doentes, o caso clínico 4, perdeu-se para o *follow-up* um ano após a intervenção, altura em que deixou de comparecer nas consultas.

O seguimento tem sido realizado anualmente por observação clínica e controlo dos procedimentos de revascularização por *eco-Doppler* e tem sido efetuada angio-TC de controlo a cada 5 anos. Os 4 doentes que mantêm o seguimento em consulta encontram-se clinicamente estáveis, sem queixas de claudicação e com os enxertos permeáveis e a funcionar em excelente condição, sendo de referir oclusão, assintomática, da origem da artéria mesentérica superior e do *bypass* protésico-artéria mesentérica

inferior detetada na angio-TC de controlo do caso clínico 6 (fig. 3).

Discussão

Uma das mais frequentes localizações de doença aterosclerótica em doentes com doença arterial obstrutiva dos membros inferiores é o setor aorto-ilíaco e o seu tratamento é mandatório para alívio dos sintomas isquémicos, mesmo em doentes com um padrão de doença multissegmentar. A cirurgia de revascularização pode ser realizada por via anatómica, por via extra-anatómica ou através de procedimentos endovasculares, ficando esta difícil decisão a cargo do cirurgião vascular, tendo em conta aspetos técnicos, o padrão de doença e o risco cirúrgico. O *bypass* aorto-bifemoral mantém-se como o *gold standard* das técnicas de revascularização deste setor, apresentando taxas de permeabilidade aos 5 e 10 anos superiores e baixas percentagens de mortalidade (1-2% em centros com elevado volume)¹.

Introduzido nos anos 1960, o *bypass* axilofemoral apresenta uma alternativa extra-anatómica à revascularização do setor aorto-ilíaco, com um papel amplamente reconhecido em doentes com patologia concomitante ou em casos particulares¹. Esta opção apresenta uma menor mortalidade (1,7 e 16%)² associada, mas à custa de taxas de permeabilidade a médio e longo prazo francamente inferiores^{2,3} (30-75% aos 5 anos)⁴, devendo ser reservada para doentes com elevado risco cirúrgico e em risco iminente de perda de membro³. Este procedimento apresenta menor performance hemodinâmica do *bypass* axilo-bifemoral, em comparação com o *bypass* aorto-bifemoral^{2,3}. De facto, de acordo com Schneider et al., o índice tornozelo-braço (ITB) expectável, se o *outflow* não tiver qualquer alteração, é de 0,67 após *bypass* axilo-bifemoral em comparação com 1,04 após *bypass* aorto-bifemoral².

O papel do *bypass* a partir da aorta torácica descendente como procedimento de revascularização secundário, em casos de oclusão de enxerto aorto-bifemoral, já se

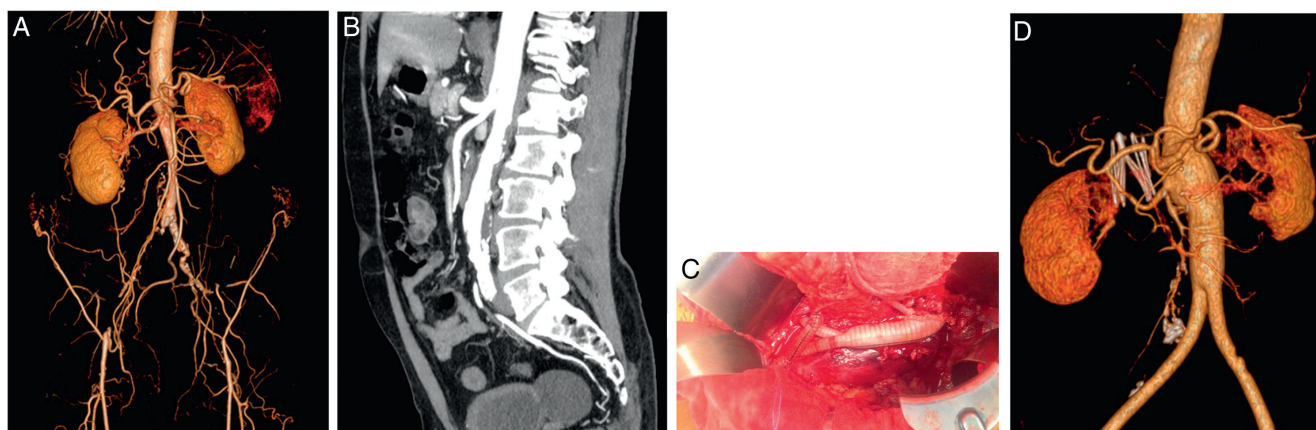


Figura 3 A-D) Caso clínico 6. Doente de 57 anos, com antecedentes pessoais de TVP iliofemoral direita e TEP, portador de trombose aórtica parcial suprarenal (figura A e B) que condicionava isquemia grau IIb dos membros inferiores. Submetido a interposição da aorta supracelíaca-bifemoral, com anastomose proximal englobando os *ostia* das artérias viscerais, e *bypass* protésico - artéria mesentérica inferior. Colocado filtro na VCI no mesmo tempo operatório. A angio-TC de controlo documentou oclusão (assintomática) da origem da artéria mesentérica superior e do enxerto para a AMI.

encontra bem estabelecido⁵, bem como a sua utilização em casos de falência, secundária a infecção ou a trombose, de *bypass* axilo-bifemoral, dadas as baixas taxas de permeabilidade obtidas após revisão (32% ao fim de um ano da revisão cirúrgica)⁴. Coloca-se, então, a questão de qual será a melhor opção de revascularização dos membros inferiores em doentes de bom risco cirúrgico e com situações clínicas singulares, nomeadamente em casos de extensa calcificação ou trombose justarrenal, que torna a confecção de uma anastomose a esse nível impraticável, de malformações renais ou de abdômen hostil, secundário a intervenções, radioterapia ou sépsis abdominal prévia^{6,7}.

A aorta supracelíaca constitui uma porção relativamente poupada de doença aterosclerótica e a sua abordagem não apresenta uma complexidade cirúrgica superior à da aorta torácica descendente^{8,9}. Dispensa os riscos inerentes a uma toracotomia e as alterações metabólicas e hemodinâmicas associadas à clampagem da aorta torácica descendente; contudo, o cirurgião terá de lidar com as consequências de uma clampagem supracelíaca e com os inconvenientes de realização de uma anastomose num campo operatório limitado⁸, sendo apontado também que a tunelização retroperitoneal do enxerto é mais fácil que nos casos de obtenção de *inflow* a partir da aorta torácica descendente¹⁰. Segundo a série de Cormier et al., de 51 doentes submetidos a revascularização dos membros inferiores a partir da aorta supracelíaca, a mortalidade perioperatória é de 2%, apresentando os enxertos taxas de permeabilidade primária de 83%, de permeabilidade secundária de 88%¹¹.

Vários aspetos positivos estão associados, contudo, à escolha da aorta torácica descendente como local de obtenção de *inflow*. No caso de falência de *bypass* aorto-bifemoral prévio, a revascularização a partir da aorta torácica descendente é mais facilmente executável que um *bypass* a partir da aorta supracelíaca ou uma reintervenção ao nível da aorta abdominal infrarrenal¹². A localização retroperitoneal do enxerto evita o contacto com condições abdominais desfavoráveis e a anastomose proximal ao nível da aorta torácica descendente elimina o potencial de desenvolvimento de fístulas aorto-entéricas⁵. Para além do mais, poucas complicações a longo prazo estão descritas na literatura, nomeadamente um caso de falso aneurisma anastomótico, um caso de falência renal por extensão de trombose aórtica à área suprarrenal e um caso de reinfeção do *bypass*¹². A construção de um enxerto aorta torácica descendente – poplítea supragenicular –, em casos de impossibilidade de realização da anastomose distal do enxerto ao nível inguinal, está previamente descrita em 2 trabalhos publicados: um caso subsequente a infecção protésica¹³ e outro caso por fibrose inguinal extensa decorrente de múltiplos procedimentos de revascularização prévios¹⁴.

Quanto ao risco de mortalidade perioperatória, esta é de 5,1% em todos os casos descritos na literatura¹². Uma meta-análise de 146 doentes descreve taxas de permeabilidade primária de 73%, de permeabilidade secundária de 84% e de sobrevivência de 68% aos 5 anos¹⁵, resultados semelhantes aos de uma série mais recente (permeabilidade primária de 72,7% e secundária de 85,6% aos 5 anos)¹². A trombose dos enxertos é muito mais frequente em contexto de reintervenção, quer por trombose quer por infecção do enxerto prévio. De facto, na série de Magnan et al.,

todos os casos de trombose tardia dos enxertos ocorreram em doentes submetidos a reintervenção; o mesmo se passa com todos os casos de perda de membro durante o *follow-up*¹². No entanto, na série de Passman et al., não houve diferença estatisticamente significativa na taxa de permeabilidade aos 5 anos entre os casos de revascularização primária ou secundária, tendo-se revelado uma tendência de maior permeabilidade a médio e longo prazo nos doentes operados por queixas de claudicação dos membros inferiores (92%), em oposição aos operados em contexto de isquemia crítica (69%)⁵.

Conclusão

Os procedimentos de revascularização a partir da aorta supracelíaca ou da aorta torácica descendente são uma alternativa nos casos em que a revascularização por via anatómica está contraindicada, apresentando taxas de comorbilidade e de permeabilidade a longo prazo favoráveis. Não devem ser aceites os resultados claramente inferiores de permeabilidade do *bypass* axilo-bifemoral em doentes com contraindicação para realização de revascularização com *inflow* a partir da aorta abdominal infrarrenal, a menos que o risco clínico e anestésico do doente seja proibitivo³.

Responsabilidades éticas

Proteção de pessoas e animais. Os autores declaram que para esta investigação não se realizaram experiências em seres humanos e/ou animais.

Confidencialidade dos dados. Os autores declaram que não aparecem dados de pacientes neste artigo

Direito à privacidade e consentimento escrito. Os autores declaram que não aparecem dados de pacientes neste artigo.

Conflito de interesses

Os autores declaram não haver conflito de interesses.

Bibliografia

1. Brewster DC. Current controversies in the management of aortoiliac occlusive disease. *J Vasc Surg.* 1997;25:365-79.
2. Schneider JR, McDaniel MD, Walsh DB, et al. Axillofemoral bypass: Outcome and hemodynamic results in high-risk patients. *J Vasc Surg.* 1992;15:952-62, discussion 962-3.
3. Rutherford RB, Patt A, Pearce WH. Extra-anatomic bypass: A closer view. *J Vasc Surg.* 1987;6:437-46.
4. Marston WA, Risley GL, Criado E, et al. Management of failed and infected axillofemoral grafts. *J Vasc Surg.* 1994;20:357-65.
5. Passman MA, Farber MA, Criado E, et al. Descending thoracic aorta to iliofemoral artery bypass grafting: A role for primary revascularization for aortoiliac occlusive disease? *J Vasc Surg.* 1999;29:249-58.
6. Martins C, Rosa A, Evangelista A, et al. Revascularização dos membros inferiores a partir da aorta torácica descendente. *Rev Port Cir Cardiorac Vasc.* 2004;11:91-6.

7. Martins C, Moura C, Almeida P, et al. Trombose da aorta terminal em doente portador de rim único fundido e localização pélvica (em panqueca). Primeiro caso da literatura. *Rev Port Cir Cardiorac Vasc.* 2006;13:47-51.
8. Da Gama AD, Hilário C, Macedo M, et al. Procedimentos invulga- res utilizados na cirurgia de reconstrução e/ou revascularização da aorta. *Acta Med Port.* 1992;5:187-93.
9. Barral X, Youvarlakis P, Boissier C, et al. Supraceliac aorta-to- lower extremity arterial bypass. *Ann Vasc Surg.* 1986;1:30-5.
10. Mills JL, Fujitani RM, Taylor SM. The retroperitoneal, left flank approach to the supraceliac aorta for difficult and repeat aortic reconstructions. *Am J Surg.* 1991;162:638-42.
11. Cormier JM, Marzelle J, Albrand JJ, et al. Lower-limb revas- cularization from the supraceliac aorta through a transcrural approach. *Cardiovasc Surg.* 1993;1:44-7.
12. Magnan PE, Ede B, Marchetti AA, et al. Results of lower limb revascularization from the descending thoracic aorta. *Ann Vasc Surg.* 2000;14:567-76.
13. Wolf YG, Sasson T, Wolf DG, et al. Thoracic aorta transob- turator bipopliteal bypass as eventual durable reconstruction after removal of an infected aortofemoral graft. *J Vasc Surg.* 1997;26:693-6.
14. Jayaraj A, Starnes BW, Tran NT, et al. Thoracic aorta to popli- teal artery bypass for bilateral lower-extremity critical limb ischemia. *Ann Vasc Surg.* 2012;26:858, e11-4.
15. Criado E, Keagy BA. Use of the descending thoracic aorta as an inflow source in aortoiliac reconstruction: Indications and long-term results. *Ann Vasc Surg.* 1994;8:38-47.