

## **KINKING DA ARTÉRIA RENAL PÓS-TRANSPLANTE NA DEPENDÊNCIA DA POSIÇÃO DO DOENTE: CASO-CLÍNICO**

### **POST-TRANSPLANT RENAL ARTERY KINKING ASSOCIATED WITH THE PATIENT'S POSITION: CASE-REPORT**

Daniel Mendes<sup>1\*</sup>, Rui Machado<sup>1,2</sup>, Carlos Veiga<sup>1</sup>, Carlos Veterano<sup>1</sup>, Henrique Rocha<sup>1</sup>, João Castro<sup>1</sup>, Andreia Pinelo<sup>1</sup>, Henrique Almeida<sup>1</sup>, Rui de Almeida<sup>1,2</sup>

1. Department of Angiology and Vascular Surgery, Centro Hospitalar Universitário do Porto, Porto, Portugal
2. Institute of Biomedical Sciences Abel Salazar (ICBAS), University of Porto (UP), Porto, Portugal

Recebido em: 03/07/2020

Aceite para publicação em: 21/05/2021

### **RESUMO**

**Introdução:** O *kinking* da artéria renal pós-transplante é uma complicação rara, geralmente associada à disfunção precoce do enxerto.

**Métodos:** Apresentamos um caso clínico de um *kinking* da artéria renal pós-transplante com uma apresentação clínica incomum. Foi realizada uma revisão dos registos clínicos com o consentimento do doente.

**Resultados:** Homem de 52 anos com doença renal terminal secundária a nefropatia por IgA foi submetido a transplante renal de doador cadavérico. O doente apresentou boa função renal no pós-operatório, no entanto, após três meses iniciou uma redução gradual da diurese e agravamento da função renal a necessitar de permanecer em "posição de cócoras" 5 horas por dia para manter um débito urinário adequado. Foi realizada uma pontagem entre a artéria ilíaca externa esquerda e a artéria renal do enxerto com veia grande safena autóloga para correção de um *kinking* da artéria renal com recuperação da função do enxerto.

**Conclusão:** A torção da artéria renal comumente manifestada como disfunção do enxerto renal pode-se apresentar de forma singular. A intervenção precoce é essencial para preservar a viabilidade do enxerto.

### **Palavras-chave**

Transplante Renal; Artéria renal; Obstrução da Artéria Renal; Cirurgia vascular

### **ABSTRACT**

**Introduction:** Transplant renal artery kinking is an unusual post-kidney transplant complication usually associated with early graft dysfunction.

**Methods:** We present an unusual clinical manifestation of post-transplant renal artery kinking. A review of the clinical process was made with patient consent.

**Results:** A 52-year-old male with end-stage renal disease secondary to IgA nephropathy was submitted to cadaveric donor kidney transplant. The patient had good renal function postoperatively, however, after three months the patient began a gradual reduction of diuresis and worsening of renal function, needing to remain in a "squatting position" 5 hours a day to maintain a normal urine output. A bypass between the left external iliac artery and the graft renal artery with an ipsilateral autologous great saphenous vein was made to correct a renal artery kinking and the patient fully recovered.

---

\*Autor para correspondência.

Correio eletrónico: daniel5.mds@gmail.com (D. Mendes).

**Conclusion:** Renal artery kinking commonly manifested as renal graft dysfunction may have a singular form of presentation. Early intervention is essential to preserve graft viability.

### Keywords

Kidney Transplantation; Renal Artery; Renal Artery Obstruction; Vascular surgery

## INTRODUÇÃO

As complicações vasculares são uma causa importante de falência do transplante renal. A estenose da artéria renal representa uma das complicações vasculares mais comuns geralmente associada a anomalia da anastomose, hiperplasia miointimal ou progressão de aterosclerose<sup>(1)</sup>. Por sua vez, o *kinking* da artéria renal é uma complicação rara, com um comportamento diferente, que se manifesta habitualmente como disfunção precoce do enxerto<sup>(2,3)</sup>. Ocorre devido ao posicionamento inadequado do rim, à limitação do espaço para o enxerto na fossa ilíaca ou ao deslocamento do rim após a cirurgia do transplante, sendo mais frequente com o rim direito do doador, uma vez que a veia renal é mais curta do que a artéria o que favorece o *kinking* arterial<sup>(4,5)</sup>. Devido à raridade dessa complicação pós-operatória, a verdadeira incidência é desconhecida. Num estudo retrospectivo unicêntrico foram identificados sete casos de *kinking* da artéria renal pós-transplante, o que representou 0,3% das complicações pós-operatórias<sup>(4)</sup>.

Descrevemos um caso de *kinking* da artéria renal pós-transplante com uma apresentação clínica invulgar corrigido cirurgicamente com sucesso.

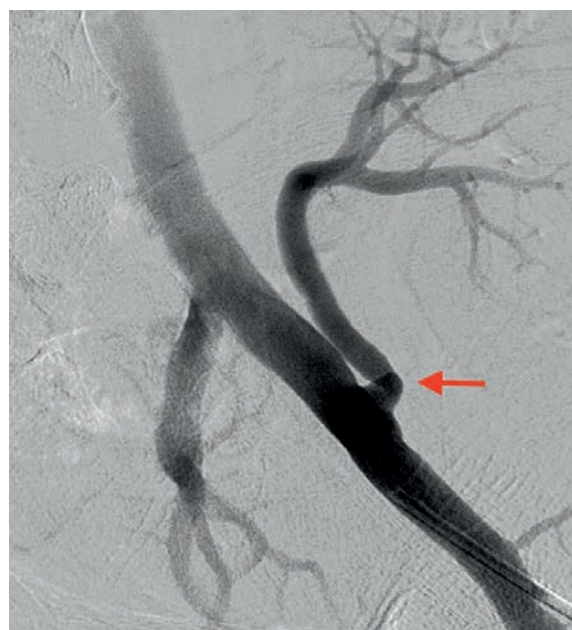
## DESCRIÇÃO DO CASO

Um homem de 52 anos com doença renal terminal secundária à nefropatia de IgA, que se manifestou como hipertensão arterial de difícil controle aos 25 anos tendo sido previamente submetido a transplante renal de doador cadavérico. O enxerto foi implantado na fossa ilíaca direita e complicado no pós-operatório com trombose de artéria renal e trombose venosa profunda iliofemoral. O doente foi submetido a transplantectomia e trombectomia venosa. Foi realizada uma investigação extensa para a identificação de um fator protrombótico que foi inconclusiva.

O doente foi submetido a um novo transplante renal com um rim esquerdo de doador cadavérico implantado na fossa ilíaca esquerda. O enxerto apresentava uma única artéria renal que se dividia em dois ramos e uma única veia renal. O procedimento não apresentou intercorrências e o rim apresentou adequada perfusão após a implantação. Tendo em conta o elevado risco de complicações trombóticas

em relação com transplante prévio, o doente realizou hipocoagulação durante o procedimento, previamente à clampagem vascular, que manteve no pós-operatório com perfusão de heparina não fracionada. À data de alta, o doente iniciou hipocoagulação com acenocumarol para um objetivo de rácio internacional normalizado (INR) de 2–2,5 e foi instruído a manter o tratamento durante pelo menos 6 meses. No pós-operatório, o doente evoluiu favoravelmente com creatinina de 2,17mg/dL no momento da alta, que caiu para 1,70mg/dL ao final de uma semana e 1,32 mg/dL após um mês. Porém, algumas semanas após a cirurgia do transplante, o doente começou a queixar-se de redução do volume urinário, conseguindo obter débitos urinários adequados apenas permanecendo longos períodos em decúbito na “posição fetal” ou em posição de “côcaras”. Apesar disso, não se observou um agravamento significativo da função renal.

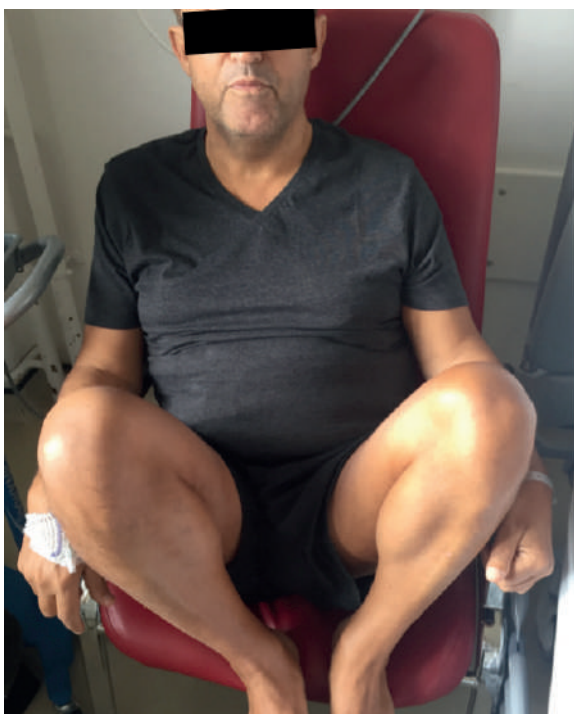Foi realizado estudo por ecografia vascular do enxerto que mostrou uma aceleração do fluxo na artéria renal proximal com um segmento de aumento de mais de 3 vezes na velocidade sistólica máxima (PSV) a indicar uma estenose hemodinamicamente significativa com uma forma de onda *tardus parvus* na artéria distal. Para uma melhor caracterização, foi realizada uma angiografia renal que confirmou o diagnóstico de *kinking* da artéria renal a cerca de 1 cm acima da anastomose (FIG. 1).



**Figura 1** Angiografia a revelar *kinking* da artéria renal do transplante (seta).

Apesar disso, o doente manteve evolução clínica favorável sem agravamento significativo da função renal, tendo sido decidida uma estratégia inicial conservadora sem intervenção.

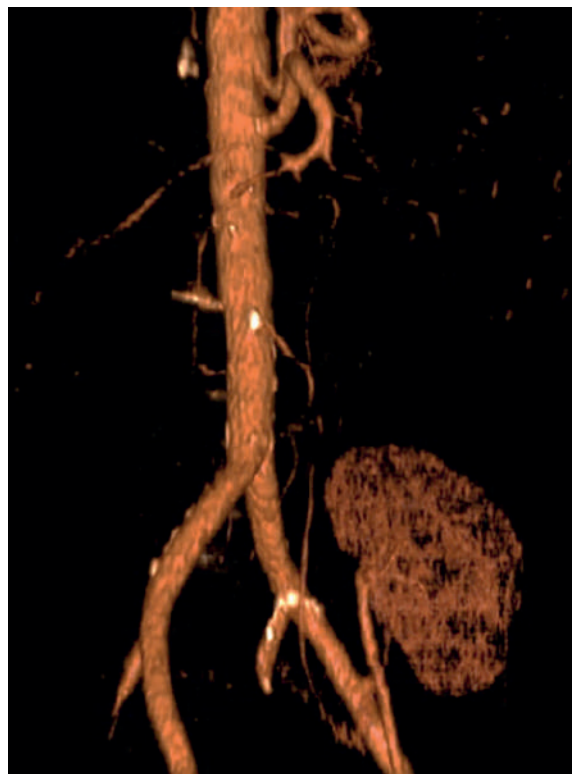No entanto, após três meses o doente iniciou uma redução gradual da diurese e agravamento da função renal com necessidade de permanecer em “posição de côcaras” 5 horas por dia para manter o débito urinário adequado (FIG. 2). Essa situação levou a uma redução acentuada na qualidade de vida do doente. Foi proposto tratamento cirúrgico e explicado ao doente a possibilidade de perda do enxerto. O doente optou pela cirurgia corretiva e foi submetido a uma pontagem entre a artéria ilíaca externa esquerda e a artéria renal do enxerto com veia grande safena autóloga (FIG. 3). No pós-operatório, o doente recuperou totalmente a diurese e a função renal. Aos dois anos de seguimento permanece com enxerto funcionando sem agravamento da função renal.



**Figura 2** "posição de côcaras" necessária para que o doente manter a diurese.

### DISCUSSÃO

As complicações vasculares correspondem a apenas 5 a 10% de todas as complicações pós-transplante renal, porém são uma causa frequente de perda do enxerto<sup>(6)</sup>. O *kinking* da artéria renal no transplante é uma complicação rara que pode comprometer a viabilidade



**Figura 3** "Angiotomografia computadorizada (angio-TC) após a correção cirúrgica do *kinking* da artéria renal com uma pontagem entre a artéria ilíaca externa esquerda e a artéria renal do enxerto com veia grande safena.

do enxerto no pós-operatório imediato. Habitualmente manifesta-se com deterioração da função renal e hipertensão de difícil controle no período pós-operatório inicial<sup>(7)</sup>. A suspeita diagnóstica geralmente é levantada através do ecodoppler vascular com os achados de aceleração do fluxo sanguíneo (elevação da PSV) na zona de *kinking* e a presença de uma forma de onda tipo *parvus e tardus* nas artérias interlobulares<sup>(8)</sup>. A angiografia de subtração, angiografia por tomografia computadorizada (TC) ou por ressonância magnética (ARM) podem ser úteis para confirmar o diagnóstico, permitindo que o *kinking* seja diferenciado de uma estenose de outra etiologia<sup>(9)</sup>.

O *kinking* da artéria renal pode comprometer a viabilidade do enxerto, portanto, uma estratégia terapêutica atempada é fundamental para evitar a perda do rim, no entanto, a abordagem adequada desta complicação não está estabelecida. Vários tratamentos estão descritos na literatura incluindo uma abordagem conservadora<sup>(4)</sup>, intervenção endovascular<sup>(10)</sup> ou correção cirúrgica<sup>(11)</sup>. No tratamento da estenose da artéria renal, a intervenção endovascular com angioplastia percutânea e colocação de *stent* é a primeira escolha na maioria dos casos,

apresentando alta taxa de sucesso e patência a longo prazo<sup>(12)</sup>. Porém, o *kinking* da artéria renal habitualmente é resistente ao tratamento endovascular uma vez que a artéria volta a adquirir a conformação inicial após a angioplastia transluminal ou adquire a configuração de um novo *kinking* distalmente ao local de implantação de um *stent*<sup>(13,14)</sup>. Assim, a correção cirúrgica com nefropexia ou reanastomose é habitualmente necessária<sup>(3,11)</sup>. Em doentes com redundância da artéria renal, o encurtamento da artéria e posterior reanastomose pode ser realizado<sup>(13)</sup>.

O nosso doente apresentou uma manifestação clínica singular de um *kinking* da artéria renal pós-transplante. Provavelmente, quando o doente se colocava na “posição de cócoras”, a mobilização do rim levava à retilinização da artéria renal, resolvendo temporariamente o déficit de perfusão renal. Optamos pela realização de uma pontagem entre a artéria ilíaca externa e a artéria renal do enxerto. Com esta técnica cirúrgica, foi possível reimplantar a anastomose e retilinizar a artéria do rim transplantado corrigindo o *kinking*. Esta revelou-se uma boa opção de tratamento permitindo preservar a viabilidade do rim pelo que o doente mantém o enxerto funcionante ao final de dois anos.

### CONCLUSÃO

Apresentamos um caso de *kinking* da artéria renal pós-transplante com quadro clínico raro e singular. O *kinking* da artéria renal é uma complicação vascular rara após a cirurgia de transplante renal que pode, no entanto, comprometer a viabilidade do enxerto renal. Uma estratégia terapêutica oportuna é fundamental para evitar a perda do enxerto.

### CONFLITO DE INTERESSES

Os autores declaram não haver conflito de interesses.

### REFERENCES

1. Hurst FP, Abbott KC, Neff RT, et al. Incidence, predictors and outcomes of transplant renal artery stenosis after kidney transplantation: analysis of USRDS. *Am J Nephrol* 2009; 30(5): 459–67.
2. Osman Y, Shokeir A, Ali-el-Dein B, et al. Vascular complications after live donor renal transplantation: study of risk factors and effects on graft and patient survival. *J Urol* 2003; 169(3): 859–62.
3. Miah M, Madaan S, Kessel DJ, Newstead CG, Guleria S. Transplant renal artery kinking: a rare cause of early graft dysfunction. *Nephrol Dial Transplant* 2004; 19(7): 1930–1.
4. Chua GC, Snowden S, Patel U. Kinks of the transplant renal artery without accompanying intraarterial pressure gradient do not require correction: five-year outcome study. *Cardiovasc Intervent Radiol* 2004; 27(6): 643–50.
5. Ayvazoglu Soy EH, Akdur A, Kirnap M, Boyvat F, Moray G, Haberal M. Vascular Complications After Renal Transplant: A Single-Center Experience. *Exp Clin Transplant* 2017; 15(Suppl 1): 79–83.
6. Ghazanfar A, Tavakoli A, Augustine T, Pararajasingam R, Riad H, Chalmers N. Management of transplant renal artery stenosis and its impact on long-term allograft survival: a single-centre experience. *Nephrol Dial Transplant* 2011; 26(1): 336–43.
7. Buturovic-Ponikvar J. Renal transplant artery stenosis. *Nephrol Dial Transplant* 2003; 18 Suppl 5: v74–7.
8. Granata A, Clementi S, Londrino F, et al. Renal transplant vascular complications: the role of Doppler ultrasound. *J Ultrasound* 2015; 18(2): 101–7.
9. Irshad A, Ackerman SJ, Campbell AS, Anis M. An overview of renal transplantation: current practice and use of ultrasound. *Semin Ultrasound CT MR* 2009; 30(4): 298–314.
10. Reddy VS, Guleria S, Abdullah S, Bansal R. A kink in transplantation: A rare cause of early graft dysfunction. *Saudi Journal of Kidney Diseases and Transplantation* 2013; 24(5): 965–8.
11. Meier R, Fournier I, Toso C, Berney T, Bednarkiewicz M. Surgical Repair of a Living-Donor Kidney Graft Artery Kink by a Postanastomotic External Iliac Artery Rotation and Reanastomosis. *Ann Vasc Surg* 2017; 44: 414 e5–e9.
12. Ngo AT, Markar SR, De Lijster MS, Duncan N, Taube D, Hamady MS. A Systematic Review of Outcomes Following Percutaneous Transluminal Angioplasty and Stenting in the Treatment of Transplant Renal Artery Stenosis. *Cardiovasc Intervent Radiol* 2015; 38(6): 1573–88.
13. Rouer M, Godier S, Monnot A, et al. Long-term Outcomes after Transplant Renal Artery Stenosis Surgery. *Ann Vasc Surg* 2018.
14. Kolli KP, LaBerge JM. Interventional Management of Vascular Renal Transplant Complications. *Tech Vasc Interv Radiol* 2016; 19(3): 228–36.