

INFEÇÃO DE PATCH DE PERICÁRDIO BOVINO DE LAQUEAÇÃO DE COTO AÓRTICO — UM CASO CLÍNICO

PERICARDIUM BOVINE PATCH INFECTION AFTER AORTIC LIGATION — CLINICAL CASE

Joana Catarino^{1*}, Gonçalo Alves¹, Frederico Gonçalves¹, Anita Quintas¹, Rita Ferreira¹, Ricardo Correia, Rita Bento¹, Maria Emília Ferreira¹

1. Serviço de Cirurgia Vasculiar, Hospital de Santa Marta, Centro Hospitalar Lisboa Central, Lisboa

Recebido em: 01/09/2020

Aceite para publicação em: 14/02/2021

RESUMO

Introdução: A infeção protésica é uma das complicações mais temidas da cirurgia aórtica (0,19% após cirurgia convencional e 0,16% após EVAR). Os autores relatam um caso raro de infeção secundária de *patch* de pericárdio bovino utilizado no reforço da laqueação de coto aórtico por explante de prótese aorto-bifemoral infectada.

Caso clínico: Doente de 53 anos, com antecedentes de HTA, cardiopatia hipertensiva, hipercolesterolemia, ex fumador e status pós AVC, foi submetido em 2015 a *bypass* aorto-bifemoral com prótese de Dacron® por doença aorto-iliaca oclusiva. Em outubro 2019 apresenta em angio TC sinais de infeção protésica e fistula aorto paraprotésica ABF — duodenal (D3). Iniciou AB dirigida com vancomicina e foi submetido a *bypass* axilo-bifemoral e, após 5 dias, a remoção de prótese de *bypass* aorto-bifemoral, laqueação de coto aórtico e secção do jejuno proximal. A microbiologia da prótese identificou *Candida glabrata*, *Enterobacter cloacae* e *Klebsiella pneumoniae*. Após alguns meses, em angio TC de seguimento foi detetada coleção com cerca de 38 x 34mm de dimensão, justa coto aórtico, cujas características sugeriam tratar-se de coleção infetada pelo que o doente foi submetido a drenagem e desbridamento cirúrgico por abordagem retroperitoneal através de tóraco-freno-laparotomia. Procedeu-se à excisão do tecido infectado, incluindo o pericárdio bovino usado como reforço da laqueação aórtica. A biópsia do *patch* identificou *Candida glabrata* e no líquido pericoto aórtico foi identificado, para além do acima referido, *Enterococcus faecium*.

Conclusão: Em doentes com baixo perfil de risco, uma estratégia cirúrgica agressiva oferece as melhores hipóteses de tratamento eficaz em contexto de infeção de prótese aórtica e posteriormente de infeção de *patch* de coto aórtico. No entanto estes doentes carecem de vigilância a longo prazo dado o risco de reinfeção local. A utilização de pericárdio bovino em zona contaminada pode resultar na sua infeção secundária, pelo que devem ser privilegiados enxertos autólogos sempre que possível.

Palavras-chave

Fístula aorto entérica; *Patch* pericárdio bovino; Infeção

ABSTRACT

Introduction: Prosthetic graft infection is one of the most feared complications after aortic surgery (0,19% after conventional surgery and 0,16% after EVAR).

Clinical case: Male patient, 53 years-old, with a prior history of hypertension, dyslipidemia, stroke, smoking habits, was submitted in 2015 to an aorto-bifemoral bypass for aortic occlusive disease. In October 2019 the angio CT showed signs of prosthetic graft infection and an aorto-enteric fistula. The patient was initiated on vancomycin and was submitted to an axillofemoral bypass and after 5 days, submitted to aortic ligation and correction of the enteric defect. The aortic stump was reinforced with a bovine pericardium patch. The graft microbiology identified *Candida glabrata*, *Enterobacter cloacae* e *Klebsiella pneumoniae*. Few months after, the follow-up angio CT showed an aortic stump

*Autor para correspondência.

Correio eletrónico: joanarita.catarino@gmail.com (J. Catarino).

collection suggesting infection and abscess formation and the authors proposed an aortic stump revision in order to remove the infected tissue. Via thoraco-phreno-laparotomy, the abdominal aorta was exposed by retroperitoneal access, and all infected tissue including the pericardium patch was excised. The microbiology of the pericardium bovine patch resected revealed *Candida glabrata* and *Enterococcus faecium*. The patient was discharged with antibiotics and cautious follow-up.

Conclusion: In patients with low profile surgical risk, an aggressive strategy may offer the best effective treatment chance for patients presenting with aortic prosthetic graft infection and pericardium bovine patch infection. Nevertheless, these patients require long term follow-up due to the risk of recurrence. Pericardium patches may infect if implanted in contaminated tissue, so autologous grafts should be the preference whenever possible.

Keywords

Aorto enteric fistula; Pericardium bovine patch; Infection

INTRODUÇÃO

A infecção protésica é uma das complicações mais temidas da cirurgia aórtica (0,19% após cirurgia convencional e 0,16% após EVAR). Nestes casos, o tratamento de escolha nem sempre é consensual, dada a multiplicidade de opções e a elevada morbimortalidade que lhes está associada⁽¹⁾. A estratégia mais comum é a revascularização extra-anatômica dos membros inferiores, seguida da remoção da prótese infetada e laqueação do coto aórtico. Para reduzir o elevado risco de rotura do coto aórtico estão descritas várias técnicas tais como dupla sutura, reforço com *pledgets* venosos, reforço com fâscia pré vertebral ou de *epíplon*, sendo que neste caso foi utilizado *patch* de pericárdio bovino para reforço do coto. Os autores apresentam um caso de infecção de *patch* de pericárdio bovino usado como reforço da laqueação de coto aórtico.

CASO CLÍNICO

Doente de 53 anos, com antecedentes de hipertensão arterial, cardiopatia hipertensiva, hipercolesterolemia, ex fumador e acidente vascular cerebral com sequelas *minor*, foi submetido em 2015 a *bypass* aorto-bifemoral com prótese de Dacron® por doença aorto-iliaca oclusiva. Em Setembro de 2019 inicia quadro clínico caracterizado pelo reaparecimento súbito de vários abscessos (músculos gêmeos e glúteos) com identificação de microrganismos após colheita de líquido (*Enterococcus faecalis* + *E. coli* + *Klebsiella pneumoniae*). O doente não apresentava febre, melenas, anemia, hematêmese, dor abdominal ou outras queixas. Em Outubro de 2019, apresenta em angio TC sinais de infecção protésica (presença de coleção líquida e ar periprotésico) e fistula aorto paraprotésica ABF — duodenal (D3). Doente refere realização de procedimento dentários sob AB profilática, assim como colonoscopia no último ano.

Iniciou antibioticoterapia dirigida com vancomicina durante 3 semanas, e foi submetido a *bypass* axilo-bifemoral e, após 5 dias, a remoção de prótese de *bypass* aorto-bifemoral, laqueação de coto aórtico (reforçado com *patch* de pericárdio bovino) e secção do jejuno proximal e remoção do arco duodenal distal interessando o orifício fistuloso com anastomose latero-lateral de D2 ao jejuno proximal. A microbiologia da prótese identificou *Candida glabrata*, *Enterobacter cloacae* e *Klebsiella pneumoniae* e o doente cumpriu ertapnem e anidulofungina dirigidos, com boa evolução clínica e laboratorial.

Após cerca de 3 meses, no angio TC de *follow-up* detetou-se coleção muito sugestiva de coleção infetada, apesar de o doente se manter assintomático, em apirexia e sem aumento dos parâmetros inflamatórios. O doente realizou AB empírica, e manteve-se em vigiância clínica, analítica e imagiológica.

Foi solicitado novamente angio TC (FIG. 1) após 2 semanas de antibioterapia, tendo-se verificado um aumento da coleção acima descrita. Por este motivo, foi submetido a abordagem do coto aórtico retroperitoneal por tóraco-freno-laparotomia e abordagem da aorta infra-diafragmática através de rotação visceral esquerda. Imediatamente abaixo de coto aórtico constatou-se loca de tecido infectado e exsudado purulento, em que se encontrava o *patch* de pericárdio bovino não incorporado (FIG. 2 E 3).

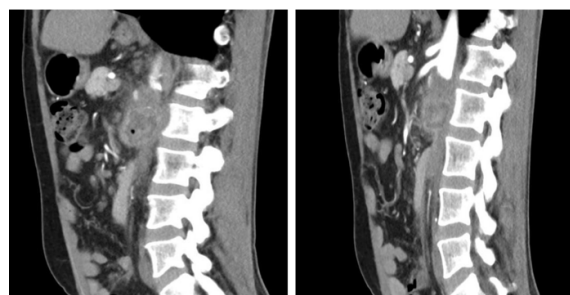


Figura 1 Angio TC seguimento

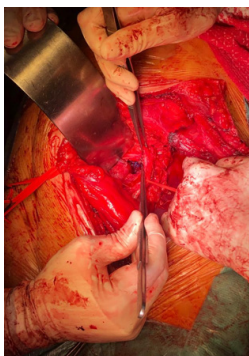


Figura 2 Achados intra-operatórios

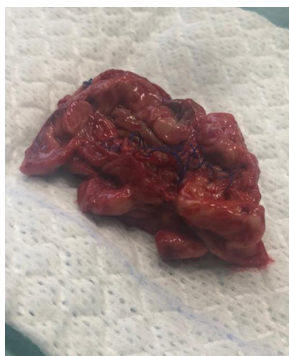

Figura 3 Patch de pericárdio bovino infectado

Procedeu-se a desbridamento extenso de todo o tecido infectado e à excisão do *patch*, lavagem da loca e preenchimento da mesma com retalho vascularizado de *epíplon*. A microbiologia do *patch* identificou *Candida glabrata* e no líquido pericoto aórtico foi identificado, para além do acima referido, *Enterococcus faecium*. Foi realizada terapêutica com linezolid, metronidazol e anidulofungina, sendo que teve alta após boa evolução clínica e laboratorial, sob AB dirigida. O doente mantém-se clinicamente assintomático aos 5 meses de *follow-up*.

DISCUSSÃO/CONCLUSÃO

Os autores descreveram um caso de infecção de *patch* de pericárdio bovino utilizado para reforço do coto aórtico após explantação de prótese aorto-bifemoral infectada. A infecção protésica é uma complicação rara mas uma das mais temidas da cirurgia aórtica convencional e endovascular, sem diferenças significativas na incidência após cirurgia eletiva e urgente⁽¹⁾.

A apresentação clínica é variável sendo que 70% dos doentes apresentam dor, febre e leucocitose e 33% perda de peso, fadiga ou astenia⁽²⁾. Na presença de fístula aorto-entérica, a apresentação mais comum é sob a forma de hemorragia (71%), sépsis (39,7%) e choque hipovolémico (33,1%)⁽¹⁾. No caso descrito, o doente apresentou como manifestações clínicas aumento dos parâmetros inflamatórios, febre e aparecimento súbito de vários abscessos (músculos gêmeos e glúteos), sendo que o diagnóstico de infecção protésica com fístula aorto entérica foi realizado através de angio TC.

Em doentes com fístula aorto-entérica secundária, o tratamento não é consensual, dada a multiplicidade de opções e a elevada morbi-mortalidade que lhes está associada. A classificação proposta por Vollmar e Kogel divide as fístulas aorto-entéricas entre aquelas onde existe uma efetiva comunicação entre o tubo digestivo e o lúmen aórtico (tipo I) e aquelas

em que existe perda da integridade da parede do tubo digestivo, sem compromisso da parede vascular ou da prótese (tipo II ou fístulas para-protésicas)⁽³⁾. A fístula no caso descrito pelos autores é tipo II ou para-protésica.

Na ausência de hemorragia digestiva, a contaminação protésica por contacto com o conteúdo entérico é o fator decisivo, sendo que, nestes casos, o tratamento definitivo passa pela remoção do material protésico. A cirurgia de revascularização dos membros inferiores constitui assim o principal ponto de divergência no tratamento destes doentes. A estratégia mais largamente utilizada é a revascularização extra-anatómica dos membros inferiores, seguida da remoção da prótese infetada e laqueação do coto aórtico, sendo que nestes casos uma abordagem faseada está associada a menor taxa de mortalidade e amputação⁽⁴⁾. No caso acima descrito, esta foi a estratégia escolhida pelos autores.

No entanto, esta técnica cirúrgica associa-se a uma reduzida taxa de permeabilidade (64 a 75% aos 5 anos), elevada taxa de amputação (até 11% aos 5 anos) e a um risco de rotura do coto aórtico com hemorragia maciça (até 27%)⁽⁵⁾.

O risco de rotura do coto aórtico está relacionado quer com as consequências mecânicas a longo prazo de um coto aórtico curto, quer com as propriedades dos tecidos infectados remanescentes de uma ressecção incompleta. Existem várias técnicas descritas para diminuir este risco tais como sutura dupla, reforço com *pledgets* venosos, com fascia pre-vertebral ou epíplon. Neste caso os autores realizaram uma dupla sutura e reforço com *patch* de pericárdio bovino.

Nos doentes submetidos a revascularização extra anatómica, a taxa de reinfeção varia entre 0 a 27% dependendo das séries. A mortalidade aos 30 dias ronda os 18% e a mortalidade tardia varia entre 22 a 44%⁽¹⁾. Apesar da antibioterapia prolongada, no caso clínico descrito houve uma re-infeção local, detectável no angio TC de *follow-up* sob a forma de abscesso justa coto aórtico, apesar ausência de clínica e parâmetros analíticos de infecção. Dados os sinais imagiológicos muito sugestivos de re-infeção e o baixo risco anestésico-cirúrgico, os autores optaram por re-abordar via retroperitoneal o coto aórtico, confirmando-se a presença de abscesso e infecção do *patch* de pericárdio bovino.

Segundo conhecimento dos autores, apesar da técnica de reforço do coto aórtico com *patch* de pericárdio bovino estar descrita, não existem casos descritos de re-abordagem cirúrgica deste por infecção do *patch* de pericárdio bovino.

Concluindo, em doentes que apresentem um reduzido risco anestésico-cirúrgico, uma estratégia cirúrgica agressiva oferece as melhores hipóteses de tratamento eficaz em contexto de infeção de prótese aórtica e posteriormente de infeção de *patch* de coto aórtico. No entanto estes doentes carecem de vigilância a longo prazo, assim como eventual anti-bioterapia prolongada. A utilização de pericárdio bovino como reforço da laqueação do coto aórtico pode aumentar o risco de re-infeção, pelo que a utilização de material autólogo deve ser privilegiada.

BIBLIOGRAFIA

1. Chakfé N, Diener H, Lejay A, et al: European Society for Vascular Surgery (ESVS) 2020 Clinical Practice Guidelines on the Management of Vascular Graft and Stent Graft Infections With the Endorsement of the European Association of Nuclear Medicine (EANM). *Eur J Vasc Endovasc Surg*; 2019
2. Argyriou C, Georgiadis GS, Lazarides MK, Georgakarakos E, Antoniou GA. Endograft infection after endovascular abdominal aortic aneurysm repair: a systematic review and meta-analysis. *J Endovasc Ther* 2017;24:688e97.
3. Vollmar JF, Kogel H; Aorto-enteric fistulas as postoperative complication. *J Cardiovasc Surg* 1987; 28:479
4. Kuestner LM, Reilly LM, Jicha DL, et al: Secondary aortoenteric fistula: contemporary outcome with use of extraanatomic bypass and infected graft excision. *J Vasc Surg* 1995; 21:184
5. Batt M, Jean-Baptiste E, O'Connor S, Feugier P, Haulon S. Contemporary management of infrarenal aortic graft infection: early and late results in 82 patients. *Vascular* 2012;20: 129e37.

RESPONSABILIDADES ÉTICAS

Proteção dos seres humanos e animais.

Os autores declaram que os procedimentos seguidos estavam de acordo com os regulamentos estabelecidos pelos responsáveis da Comissão de Investigação Clínica e Ética e de acordo com os da Associação Médica Mundial e da Declaração de Helsinki.

Confidencialidade dos dados.

Os autores declaram ter seguido os protocolos do seu centro de trabalho acerca da publicação dos dados de pacientes.

Direito à privacidade e consentimento escrito.

Os autores declaram que não aparecem dados de pacientes neste artigo.

CONFLITO DE INTERESSES

Os autores declaram não haver conflito de interesses.