

## CIRURGIA HÍBRIDA NA ROTURA CONTIDA DE ANEURISMA TORÁCICO: UMA ALTERNATIVA EFICAZ NUM CASO SEM COLO DISTAL

### *HYBRID SURGERY ON THORACIC ANEURISM RUPTURE: AN EFFECTIVE ALTERNATIVE IN A CASE WITHOUT DISTAL NECK*

Vanda Pinto<sup>\*1,2</sup>, Augusto Ministro<sup>1,2,3</sup>, Mickael Henriques<sup>1,2</sup>, Marta Rodrigues<sup>1,2</sup>, Ryan Melo<sup>1,2</sup>, Emanuel Silva<sup>1,2</sup> e Luís Mendes Pedro<sup>1,2,3</sup>

1. Departamento de Coração e Vasos, Serviço de Angiologia Cirurgia Vasculuar, Hospital de Santa Maria - Centro Hospitalar Universitário Lisboa Norte, Portugal

2. Centro Académico de Lisboa, Portugal

3. Faculdade de Medicina da Universidade de Lisboa, Portugal

Recebido a 31 de agosto de 2020

Aceite a 29 de dezembro de 2020

### RESUMO

O tratamento endovascular dos aneurismas da aorta torácica descendente (AATD) está associado a baixas taxas de morbi-mortalidade e é atualmente a primeira linha de intervenção terapêutica. Os *endoleaks* são uma complicação bem conhecida desta técnica, sendo consensual que a identificação de *endoleak* tipo I implica a sua correção celere.

Apresentamos o caso de uma doente submetida a TEVAR para tratamento de AATD, com exclusão do aneurisma no controlo angiográfico final. A angioTC de controlo mostrou *endoleak* tipo Ib com crescimento do saco aneurismático pelo que foi proposto tratamento, que a doente recusou.

Admitida posteriormente de urgência, em rotura do aneurisma, a doente foi submetida de imediato a *debranching* dos troncos viscerais, seguido de extensão distal do TEVAR.

O tratamento híbrido dos aneurismas torácicos sem *landing zone* distal através do *debranching* dos troncos viscerais e de TEVAR é uma alternativa à cirurgia convencional e à cirurgia endovascular complexa que apresenta bons resultados em doentes com risco cirúrgico elevado e permite ainda tratar doentes em regime urgente uma vez que não dependem da manufatura de endoprótese fenestradas e/ou ramificadas.

### Palavras-chave

Aneurisma da aorta torácica descendente; TEVAR; *endoleak*; cirurgia híbrida, *debranching*

### ABSTRACT

*Endovascular treatment of descending thoracic aortic aneurysms (DTAA) is associated with low rates of morbimortality and is currently the first line of therapeutic intervention. Endoleaks are a well-known complication of this technique, with the consensus that the identification of type I endoleak implies its prompt correction.*

*We present the case of a patient who underwent TEVAR for the treatment of DTAA, with exclusion of the aneurysm in the control angiography. The control CTA showed type Ib endoleak with growth of the aneurysmal sac, so treatment was proposed which the patient refused.*

*The patient was subsequently admitted urgently with rupture of the aneurysm and was immediately subjected to debranching of the visceral trunks, followed by distal TEVAR extension.*

*The hybrid treatment of thoracic aneurysms without a distal landing zone through the debranching of the visceral trunks and TEVAR is an alternative to conventional surgery and complex endovascular surgery that presents good results in patients with high surgical risk and also allows to treat patients in an urgent regime since it does not depend on the manufacture of fenestrated and/or branched endoprostheses.*

---

\*Autor para correspondência.

Correio eletrónico: adnav\_otnip@hotmail.com (V. Pinto).

## Keywords

Descending thoracic aortic aneurysm; TEVAR; endoleak; hybrid surgery; debranching

## INTRODUÇÃO

Os aneurismas da aorta torácica descendente (AATD) têm uma incidência de 5,9 a 10,4 por 100.000 habitantes.<sup>(1,2)</sup> Cerca de 80% destes aneurismas são assintomáticos e o seu diagnóstico é incidental em angio-TC realizada para avaliação de outra condição médica.<sup>(3)</sup> A incidência de rotura destes aneurismas é de cerca de 5 por 100.000 habitantes<sup>(4)</sup> com uma taxa de mortalidade associada de 94 a 100%.<sup>(3,4)</sup>

O maior fator preditor de rotura é o diâmetro do aneurisma, sendo que a probabilidade de rotura aumenta 1,9 vezes a cada aumento de 1cm no diâmetro do aneurisma.<sup>(1,2)</sup>

Apesar das melhorias no suporte intra-operatório (circulação extra-corporal) e das técnicas de proteção medular, a cirurgia aberta para reparação dos AATD permanece associada a uma elevada taxa de complicações peri-operatórias (taxas de mortalidade e de paraplegia de 4,8% e 4,6% aos 30 dias, respetivamente).<sup>(2,5,6)</sup> Além disso, os doentes com AATD frequentemente têm co-mobilidades que os tornam maus candidatos a cirurgia aberta.<sup>(7,8)</sup>

A cirurgia endovascular para tratamento de AATD está associada a menor morbi-mortalidade pelo que é atualmente o tratamento de primeira linha.<sup>(4,9,10)</sup>

Os *endoleaks* são uma complicação associada a este tipo de cirurgia, podendo aparecer precoce ou tardiamente. Na ausência de *landing zone* adequada que permita o tratamento do *endoleak* com uma extensão proximal ou distal, as endopróteses fenestradas ou ramificadas podem ser uma opção, no entanto, não são opção em situações de urgência.<sup>(4)</sup> Os procedimentos híbridos por *debranching* dos troncos supra-aórticos ou viscerais permitem aumentar a *landing zone* e a posterior extensão proximal ou distal do TEVAR, respetivamente. Este tipo de cirurgia é uma alternativa eficaz, menos invasiva que a cirurgia aberta, e que está disponível nos casos urgentes.<sup>(11)</sup>

## CASO CLÍNICO

Mulher de 81 anos, autónoma, com antecedentes pessoais de hipertensão, dislipidémia e esplenectomia. Referenciada a consulta de Cirurgia Vasculár com o diagnóstico incidental de AATD com 7cm de diâmetro, sem sinais de rotura. A avaliação cardio-pulmonar e metabólica pré-operatória não mostrou alterações significativas. A aortografia e arteriografia seletiva dos troncos viscerais mostrou origem independente da artéria hepática direita (infra tronco celíaco), sem evidencia de perfusão hepática retrógrada pelas artérias pancreaticoduodenal superior e inferior.

A doente foi submetida eletivamente a TEVAR (ZDEG 36-28-159 + ZTA 28-160, Cook Medical, Bloomington, IN, USA) em Fevereiro de 2019 com *landing zone* distal justa tronco celíaco, com exclusão do aneurisma no controlo angiográfico final. A cirurgia decorreu sem intercorrências e o pós-operatório imediato decorreu em unidade de cuidados intermédios. Teve alta às 48h de pós-operatório com referenciação à consulta de *follow up*.

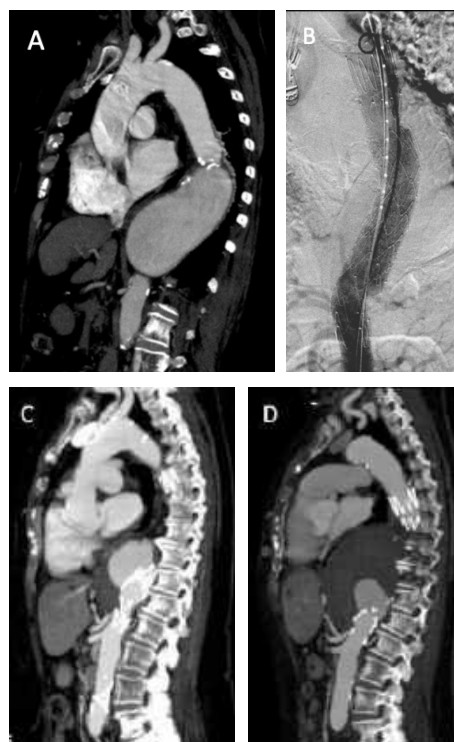
A doente faltou à angio-TC de controlo ao 1º mês pós-operatório, tendo apenas realizado este exame

aos 6 meses, onde se constatou a presença de *endoleak* tipo Ib, com crescimento de 0,5cm do saco aneurismático.

Foi proposta intervenção para correção do *endoleak* que a doente recusou, tendo faltado às consultas subsequentes.

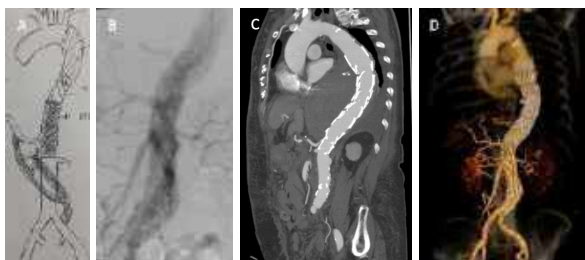
Em Janeiro de 2020, recorreu ao SUC do hospital da área de residência por quadro de dor torácica com 3 dias de evolução.

A angio-TC mostrou rotura contida do aneurisma e crescimento de 3 cm do saco aneurismático pelo que foi transferida para o nosso centro hospitalar.



**Figura 1** A. Angio-TC pré-op (AAT 7cm) B. Angiografia controlo pós-TEVAR, sem endoleak. C. Angio-TC controlo (6 meses) pós-TEVAR com endoleak tipo Ib e crescimento do saco aneurismático (7,5cm). D. Angio-TC urgente com AAT (10,5cm) endoleak tipo Ib, em rotura contida





**Figura 2** A. Esboço do plano cirúrgico B. Angiografia controlo pós-debranching visceral e extensão de TEVAR C e D. Angio-TC (C) e reconstrução 3D (D) controlo às 48h pós-operatório (enxertos permeáveis, sem endoleak).

A doente foi submetida de urgência a *debranching* dos troncos viscerais através de um *bypass* ilíaca primitiva esquerda - artéria mesentérica superior com prótese (Dacron, 8mm) e de um *bypass* (*jump graft*) protésico - artéria hepática com prótese (Dacron, 8mm), seguido de extensão distal do TEVAR (ZTA 28-155, Cook Medical, Bloomington, IN, USA). O controlo angiográfico final mostrou permeabilidade dos *bypasses* e exclusão do aneurisma, sem intercorrências no intra e pós-operatório. Durante o internamento realizou AngioTC de controlo que mostrou a permeabilidade dos enxertos abdominais e dos troncos viscerais e exclusão do aneurisma, sem *endoleak*. A doente teve alta ao 6º dia com trânsito intestinal restabelecido e a tolerar dieta oral.

## DISCUSSÃO

O tratamento endovascular dos AATD está atualmente bem estabelecido como uma alternativa menos invasiva, associada a menor morbi-mortalidade que a cirurgia aberta.<sup>(4,9,10)</sup> Os *endoleaks* são uma complicação bem conhecida desta técnica e podem condicionar crescimento e rotura do saco aneurismático, com elevada taxa de mortalidade associada.<sup>(12,13)</sup> A identificação de *endoleaks* do tipo I e III requer tratamento rápido enquanto os do tipo II e IV podem ser passíveis de vigilância imagiológica.<sup>(14)</sup> A maioria dos *endoleaks* do tipo I pode ser tratada através de extensão proximal (tipo Ia) ou distal (tipo Ib) do TEVAR.<sup>(12)</sup> Quando não existe uma *landing zone* adequada, o uso de endopróteses fenestradas ou ramificadas pode ser uma opção. Os procedimentos híbridos combinam a cirurgia aberta e endovascular. Nestes casos, é realizada uma cirurgia de *debranching* que permite aumentar a *landing zone*, seguida da extensão do TEVAR.<sup>(11)</sup> Estes procedimentos representam uma alternativa menos invasiva que a cirurgia aberta (sem toracotomia, clampagem aórtica, isquémia visceral extensa e ventilação por pulmão único) que se encontra disponível quer eletivamente, quer de urgência, uma vez que não dependem da manufatura de endopróteses fenestradas e/ou ramificadas.<sup>(11)</sup>

No caso desta doente, perante a presença de *endoleak* tipo Ib e crescimento significativo do aneurisma (0,5cm) na angio TC de controlo, foi proposta cirurgia híbrida, que a doente recusou, tendo faltado às consultas subsequentes. Foi posteriormente admitida de urgência em contexto de rotura do aneurisma e submetida a cirurgia de *debranching* dos troncos viscerais (*bypass* ilíaca primitiva esquerda - artéria mesentérica superior com prótese *jump graft* protésico - artéria hepática com prótese), seguido de extensão distal do TEVAR. O controlo angiográfico final e angioTC às 48h de pós-operatório mostraram permeabilidade dos *bypasses* e exclusão do aneurisma.

## CONCLUSÃO

A cirurgia híbrida é uma alternativa terapêutica eficaz quando a cirurgia endovascular, menos invasiva, não é uma opção. Este tipo de abordagem está disponível eletivamente e em contexto de urgência pelo que deve ser considerada.

**Conflitos de interesse:** Os autores declaram que não existem conflitos de interesse no que diz respeito à publicação deste artigo.

**Direitos de privacidade e consentimento informado:** Os autores declaram que os dados do doente não aparecem neste artigo

## REFERÊNCIAS

1. Silingardi R, Gennai S, Coppi G, Chester J, Marcheselli L, Brunetti M. Contemporary economic and clinical evaluations of endovascular repair for intact descending thoracic aortic aneurysms. *J Cardiovasc surg* 2017;58:835-44. doi: 10.23736/s0021-9509.16.08124-6
2. Abraha I, Romagnoli C, Montedori A, Cirocchi R. Thoracic stent graft versus surgery for thoracic aneurysm. *Cochrane Database of Systematic Reviews* 2016, Issue 6. Art. No.: CD006796. DOI: 10.1002/14651858.CD006796.pub4
3. Dolinger C, Strider D. Endovascular interventions for descending thoracic aortic aneurysms: The pivotal role of the clinical nurse in postoperative care. *J Vasc Nurs* 2010;28:147-153
4. Laux M, Erb M, Hoelschermann F, Albs J. Successful Surgical Abdominal Aortic Debranching Preceding Stent Graft Implantation: A Case Report. *Thorac Cardiovasc Surg Rep* 2018;7:e24-e26
5. Coselli JS, LeMaire SA, Miller CC, 3rd, Schmittling ZC, Koksoy C, Pagan J, et al. Mortality and paraplegia after thoracoabdominal aortic aneurysm repair: a risk factor analysis. *Annals of Thoracic Surgery* 2000;69(2):409-14.

6. LeMaire SA, Miller CC 3rd, Conklin LD, Schmittling ZC, Coselli JS. Estimating group mortality and paraplegia rates after thoracoabdominal aortic aneurysm repair. *Annals of Thoracic Surgery* 2003;75(2):508-13.
7. Estrera AL, Rubenstein FS, Miller CC 3rd, et al. Descending thoracic aortic aneurysm: surgical approach and treatment using the adjuncts cerebrospinal fluid drainage and distal aortic perfusion. *Ann Thorac Surg* 2001;72: 481e6.
8. Fossaceca, R., Guzzardi, G., Cerini, P., Parziale, G., Stanca, C., Micalizzi, E., & Carriero, A. (2013). Endovascular Treatment of Thoracic Aortic Aneurysm: A Single-Center Experience. *Annals of Vascular Surgery*, 27(8), 1020-1028. doi:10.1016/j.avsg.2012.07.032
9. Jackson RS, Chang DC, Freischlag JA. Comparison of long-term survival after open vs endovascular repair of intact abdominal aortic aneurysm among Medicare beneficiaries. *JAMA* 2012;307(15):1621-1628
10. Erbel R, Aboyans V, Boileau C, Bossone E, Bartolomeo RD, Eggebrecht H, et al. 2014 ESC guidelines on the diagnosis and treatment of aortic diseases: Document covering acute and chronic aortic diseases of the thoracic and abdominal aorta of the adult. The task force for the diagnosis and treatment of aortic diseases of the European Society of Cardiology (ESC). *Eur Heart J* 2014;35(41):2873e926
11. Kuo E, Han S. Treatment of Complex Thoracoabdominal Aortic Disease. *Cardiol Clin* 35 (2017) 411-429
12. Alsac JM, Khantaln I, Julia P, et al. The significance of endoleaks in thoracic endovascular aneurysm repair. *Ann Vasc Surg* 2011;25:345e51.
13. Leurs L, Bell R, Degrieck Y, Thomas S, Hobo R, Lundbom J. EUROSTAR; UK Thoracic Endograft Registry collaborators. Endovascular treatment of thoracic aortic diseases: combined experience from the EUROSTAR and United Kingdom thoracic endograft registries. *J Vasc Surg* 2004;40:670-679
14. Riantbau V, et al. Editor's Choice - Management of Descending Thoracic Aorta Diseases. Clinical Practice Guidelines of the European Society for Vascular Surgery (ESVS). *Eur J Vasc Endovasc Surg* (2017) 53, 4-52

