

## TRANSPLANTE RENAL EM DADOR VIVO – UM CASO VASCULAR COMPLEXO

### LIVING DONOR RENAL TRANSPLANTATION – A COMPLEX VASCULAR CASE

Vanda Pinto<sup>\*1,2</sup>, Augusto Ministro<sup>1,2,3</sup>, Luís Silvestre<sup>1,2,3</sup>, Luís Mendes Pedro<sup>1,2,3</sup>, Noélia Lopez<sup>4,2</sup>, José Guerra<sup>4,2</sup>, Lucas Baptista<sup>5,2,3</sup>

1. Departamento de Coração e Vasos, Serviço de Angiologia Cirurgia Vascular, Hospital de Santa Maria – Centro Hospitalar Universitário Lisboa Norte, Portugal

2. Centro Académico de Lisboa, Portugal

3. Faculdade de Medicina da Universidade de Lisboa, Portugal

4. Serviço de Nefrologia e Transplantação Renal, Hospital de Santa Maria – Centro Hospitalar Universitário Lisboa Norte, Portugal

5. Serviço de Cirurgia Geral, Hospital de Santa Maria – Centro Hospitalar Universitário Lisboa Norte, Portugal

Recebido a 15 de junho de 2019

Aceite a 15 de setembro de 2020

### RESUMO

**Introdução:** A presença de múltiplos vasos renais é frequente na população geral e, quando presente num dador, aumenta a complexidade da cirurgia de transplantação renal, aumentando o risco de complicações. Embora a transplantação de enxertos de dador cadáver com estas características seja aceite, o mesmo procedimento em dador vivo permanece controverso. O objetivo deste trabalho é apresentar o caso de uma cirurgia de transplantação de dador vivo com anatomia vascular complexa – duas artérias e duas veias renais.

**Caso Clínico:** Mulher de 42 anos, com doença renal crónica terminal (DRCT) por nefropatia IgA, em programa regular de hemodiálise há 9 meses, avaliada em mais de um centro para transplantação renal de dador vivo e recusada pela complexidade da anatomia vascular do par dador - rim direito com duas artérias e duas veias renais curtas.

No nosso centro, onde a cirurgia vascular integra a equipa multidisciplinar de transplantação renal, foi aceite o transplante considerando-se tecnicamente exequível a reconstrução vascular ex-vivo do enxerto (back table).

Na reconstrução arterial foi realizada anastomose látero-lateral das duas artérias renais. A reconstrução venosa incluiu o alongamento das veias renais com veia safena interna (VSI) da recetora e a sua posterior anastomose em “cano de espingarda”. O rim foi implantado na fossa ilíaca direita da recetora.

Verificou-se diurese imediata após desclampagem, com descida rápida dos valores de creatinina para o normal e com alta ao 16.º dia de pós-operatório.

**Conclusão:** A escassez de órgãos é um importante fator limitante à transplantação renal. A inclusão de dadores com múltiplos vasos renais tem demonstrado bons resultados e pode aumentar a disponibilidade de órgãos. A integração de um cirurgião vascular experiente na equipa multidisciplinar de transplantação renal permite a realização de reconstruções arteriais e venosas complexas em enxertos com anatomia vascular menos favorável.

### Palavras-chave

Transplantação renal; Dador vivo; Anatomia complexa; Reconstrução vascular

### ABSTRACT

**Introduction:** The presence of multiple renal vessels is frequent in the general population and, when present in a donor, increases the complexity of renal transplantation surgery, increasing the risk of complications. Although transplantation of cadaver donor grafts with these characteristics is accepted, the same procedure in living donor remains controversial.

---

\*Autor para correspondência.

Correio eletrónico: adnav\_otnip@hotmail.com (V. Pinto).

The objective of this work is to present the case of a living donor renal transplant surgery with complex vascular anatomy - two arteries and two renal veins.

**Clinical case:** 42-year-old woman with end stage renal disease due to IgA nephropathy, on regular hemodialysis program for 9 months, evaluated in more than one center for living donor renal transplantation and rejected by the complexity of the vascular anatomy of the donor - right kidney with two arteries and two short renal veins. In our center, where vascular surgery integrates the multidisciplinary team of renal transplantation, the transplant was accepted considering that the ex-vivo vascular reconstruction of the graft (*back table*) was technically feasible.

Arterial reconstruction was performed on a lateral-lateral anastomosis of the two renal arteries. Venous reconstruction included the stretching of the renal veins with the great saphenous vein of the recipient and its posterior lateral-lateral anastomosis. The kidney was implanted in the recipient's right iliac fossa.

Immediate diuresis after dislodging was observed, with a rapid decrease in creatinine values to normal and discharged on the 16th postoperative day.

**Conclusion:** Organ shortage is an important limiting factor for renal transplantation. Inclusion of donors with multiple renal vessels has shown good results and may increase organ availability. The integration of an experienced vascular surgeon in the multidisciplinary team of renal transplantation allows the accomplishment of complex arterial and venous reconstructions in grafts with less favorable vascular anatomy.

### Keywords

Renal transplantation; Living donor; Complex anatomy; Vascular reconstruction

## INTRODUÇÃO

O transplante renal é o tratamento de escolha para a DRCT. Quando realizado com enxerto de dador vivo, apresenta melhores resultados precoces e tardios.

A veia renal direita, pela sua proximidade à veia cava inferior (VCI), é mais curta, tendo por vezes de ser alongada no momento do transplante. Este procedimento é mais frequentemente necessário em enxertos de dador vivo, uma vez que na colheita de dador cadáver a nefrectomia pode englobar um patch de VCI. Desta forma, no dador vivo, o rim esquerdo é considerado o rim preferencial.

A presença de múltiplos vasos renais é frequente na população geral. A possibilidade de englobar um patch de VCI (no caso de múltiplas veias) ou de aorta (múltiplas artérias) na nefrectomia do dador cadáver torna o transplante exequível, sem aumento significativo do risco de complicações mecânicas adicionais. Quando não é possível, a multiplicidade de vasos renais aumenta a complexidade do procedimento, aumentando o risco de complicações.

A transplantação de enxertos de dador cadáver com estas características é atualmente aceite, no entanto, o mesmo procedimento em dador vivo é um assunto que permanece controverso.

O objetivo deste trabalho é apresentar o caso de um transplante de dador vivo com anatomia vascular complexa - duas artérias e duas veias renais.

## CASO CLÍNICO

Mulher de 42 anos, caucasiana, com antecedentes de DRCT atribuída a nefropatia IgA, em programa de hemodiálise há 9 meses, sem outros antecedentes pessoais relevantes.

A irmã, de 43 anos, saudável, foi estudada como potencial dadora de rim para transplantação.

O par dador-receptor não partilhava antigénios HLA. O crossmatch anti-linfocitário por citotoxicidade, apesar de inicialmente positivo, negativou após inativação das IgM e foi negativo também por citometria de fluxo.

O renograma da dadora mostrou função glomerular conservada assimétrica, com hipofunção ligeira à direita (rim esquerdo 57% e rim direito 43%) pelo que apenas o rim direito foi considerado.

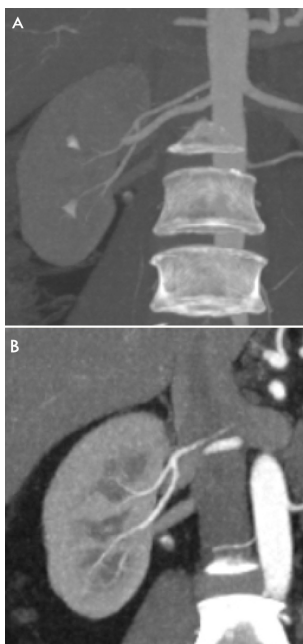
A avaliação por angio-TC do rim direito mostrou duas artérias renais e duas veias renais curtas.

O par dador/receptor foi avaliado em mais de um centro de transplantação renal e foi recusado pela complexidade da anatomia vascular.

No nosso centro, o caso foi discutido com a equipa multidisciplinar de transplantação renal (da qual a cirurgia vascular é parte integrante) e considerou-se tecnicamente exequível a reconstrução vascular ex-vivo do enxerto (*back table*), pelo que o transplante foi aceite.

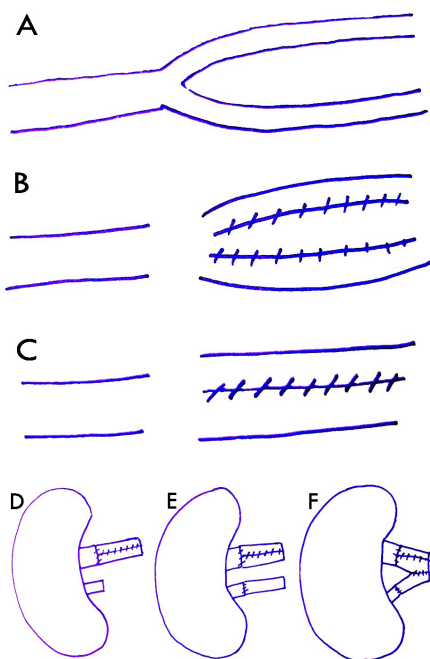
A 24/6/2018, sob anestesia geral, foi feita intervenção síncrona em dois blocos operatórios. No primeiro, foi feita





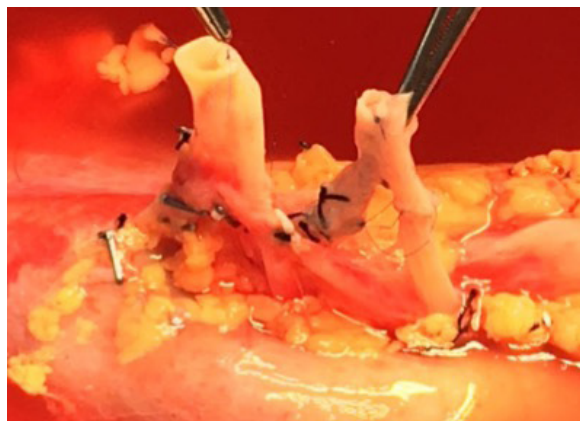
**Figura 1.** Angio-TC do rim direito da dadora onde se pode ver duas artérias (A) e duas veias renais curtas (B)

nefrectomia direita da dadora pela equipa de urologia e cirurgia vascular. No segundo, o rim foi preparado em *back table* pela equipa de cirurgia vascular, enquanto a equipa de cirurgia geral realizava a exposição dos vasos ilíacos direitos. A reconstrução arterial passou pela anastomose látero-lateral “em cano de espingarda” das duas artérias renais. A reconstrução venosa, mais complexa, incluiu a colheita de VSI da recetora. A VSI apresentava dois eixos de idêntico calibre (Fig 2.A), tendo-se efetuado o seu alargamento através da venotomia longitudinal de ambos os eixos (Fig 2.B) e da sua anastomose lateral (Fig 2.C). O segmento de VSI alargado foi utilizado para alongar a veia renal de maior calibre (Fig 2.D) e o restante eixo foi utilizado para alongar a veia de menor calibre (Fig 2.E).

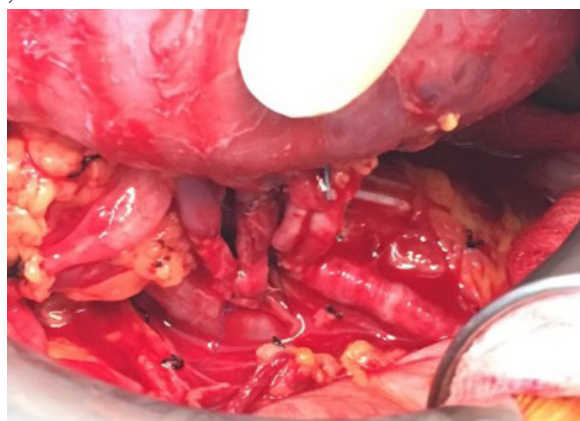


**Figura 2.** Representação esquemática da reconstrução venosa. (A a F)

Posteriormente ambos os segmentos foram anastomosados em “cano de espingarda” (Fig 2.F) e o rim foi implantado na fossa ilíaca direita da recetora.



**Figura 3.** Fotografia dos vasos renais do enxerto após as reconstruções arterial e venosa



**Figura 4.** Fotografia dos enxerto após implantação da fossa ilíaca direita

O tempo de isquémia fria foi 2h37 e o de isquémia quente 25 minutos. Verificou-se diurese imediata intra-operatória após desclampagem dos vasos renais. As perdas hemáticas estimadas foram de 600 ml e foi administrada uma unidade de concentrado de eritrócitos durante a cirurgia.

O pós-operatório da dadora não teve qualquer complicação tendo sido transferida para a enfermaria do serviço de nefrologia após o recobro, com alta ao 6.º dia pós-operatório.

O pós-operatório precoce da recetora decorreu em unidade de cuidados intermédios, de acordo com protocolo da Unidade. Verificou-se diurese imediata, mantida consistentemente, acompanhada de descida rápida dos valores de creatinina sérica para valores normais (0,88 mg/dL, às 48h). A doente foi transferida para a enfermaria de nefrologia ao 3.º dia pós-transplante e durante o internamento não foram registadas complicações. A ecografia e eco-Doppler de controlo do

enxerto renal mostraram boa espessura do parênquima renal e boa vascularização do mesmo, com normal diferenciação parênquimo-central, sem sinais de dilatação pielocalicial nem alterações anastomóticas. A doente teve alta ao 16.º dia de pós-operatório, mantendo seguimento em consulta de nefrologia pós-transplantação renal e de cirurgia vascular.

Ao 12.º mês de *follow up*, não foram registadas complicações com o enxerto, e a doente apresenta valores estáveis de creatinina (1,0 - 1,1 mg/dl) e de ureia (30 mg/dl).

## DISCUSSÃO

De acordo com os dados de 2018 da Sociedade Portuguesa de Nefrologia, Portugal apresenta elevada incidência e prevalência de DRCT - 255,95 e 2014,38 ppm, respetivamente. No final do ano, 1264,6 ppm realizavam técnicas dialíticas (hemodiálise ou diálise peritoneal) e 749,78 ppm tinham sido transplantados e apresentavam enxerto funcional<sup>(1)</sup>. A transplantação é a técnica de substituição renal que faculta maior esperança de vida, uma vez que o rim transplantado possui todas as funções que lhe são próprias, nomeadamente a depurativa e a hormonal. Esta é também a modalidade que proporciona melhor qualidade de vida ao doente pois permite que este se liberte das restrições impostas pela diálise. Além disso, é a técnica mais custo-efetiva, sobretudo após o primeiro ano, quando comparada com as técnicas dialíticas<sup>(2)</sup>.

A sobrevivência de doentes que recebem um aloenxerto de dador vivo é superior àqueles que recebem um rim de um dador cadáver, incluindo os dadores de critérios expandidos e não expandidos. De acordo com dados americanos de 2004, os recetores de um rim de dador vivo têm uma taxa de sobrevivência aos cinco anos após a transplantação de 91%, que é superior aos 84% e 70% dos recetores de enxerto de dador cadáver sem e com critérios expandidos, respectivamente<sup>(3)</sup>. Estas taxas de sobrevivência aumentaram ligeiramente na última década e as vantagens a longo prazo do doador vivo *versus* transplante renal de doador cadáver são mais valorizadas nos doentes em que é esperada uma maior longevidade e que apresentem menos comorbilidades, como a população pediátrica e adulta jovem<sup>(4)</sup>.

Nos últimos 20 anos, em Portugal, foram tomadas diversas medidas com o objetivo de aumentar o número absoluto de cirurgias de transplantação renal por ano e de maximizar a durabilidade de cada enxerto. Estas medidas têm-se traduzido numa crescente prevalência de doentes transplantados renais - 326ppm em 2000 e 749ppm em 2018 - que é das mais elevadas do mundo.

Em 2018, o número absoluto de cirurgias de transplantação renal, considerando todas as unidades nacionais, foi de 505, que inclui 59 (11,1%) transplantes de dador vivo<sup>(1)</sup>.

Assim, considerando as vantagens enunciadas da transplantação renal, sobretudo se realizada com enxerto de dador vivo, esta continua a ser a prática encorajada, desde que o receptor não apresente comorbilidades que impeçam a cirurgia ou interfiram com a adesão à terapêutica imunossupressora a longo prazo. No caso do dador vivo, são ponderados, em cada caso particular, os riscos cirúrgicos da doação, em especial quando se verificam condições que possam comportar risco acrescido a curto, médio ou longo prazo.

No caso específico desta doente, existia uma dadora saudável disponível e não se apresentavam factores de risco imunológico *major*, mas sim uma variante anatómica da dadora.

A cirurgia de transplantação renal com a reconstrução vascular ex-vivo foi considerada tecnicamente exequível e por esse motivo, após ponderar o risco cirúrgico acrescido de complicações mecânicas e o benefício da transplantação de dador vivo, o par dador/recetor foi aceite.

## CONCLUSÃO

Apesar de Portugal ser um país onde a política de colheita de órgãos assenta no consentimento presumido, em virtude das elevadas taxas de incidência e prevalência de DRCT, a oferta permanece escassa, o que aumenta os tempos de espera.

Nas últimas décadas têm sido alargados os critérios de inclusão do dador, de forma a diminuir este problema. A inclusão de dadores com múltiplos vasos renais tem demonstrado bons resultados e pode aumentar a disponibilidade de órgãos para transplante, em especial de dador vivo, que previamente não eram aceites. A integração de um cirurgião vascular experiente na equipa multidisciplinar do transplante renal permite a realização de reconstruções arteriais e venosas complexas em enxertos com anatomia vascular menos favorável, o que pode ser decisivo para a realização desta cirurgia, com todas as vantagens enunciadas, quando comparada com a permanência em lista ativa sob técnica dialítica.

## RESPONSABILIDADES ÉTICAS

**Conflitos de interesse:** Os autores declaram que não existem conflitos de interesse no que diz respeito à publicação deste artigo.

**Direitos de privacidade e consentimento informado:** Os autores declaram que os dados do doente não aparecem neste artigo



## REFERÊNCIAS

1. Registo Português de Diálise e Transplantação Renal 2018, obtido de Sociedade Portuguesa de Nefrologia: <http://www.bbg01.com/cdn/rsc/spnefro/gabreg/305/RelatriosAnuais2018.pdf>, consultado pela última vez a 14 de Junho de 2018.
2. Donald E. Hricik. Transplant Immunology and Immunosuppression: Core Curriculum 2015, *Am J Kidney Dis.* 2015;65(6):956-966.
3. Port FK, Dykstra DM, Merion RM, Wolfe RA. Trends and results for organ donation and transplantation in the United States. *Am J Transplant.* 2005;5(4 Pt 2):843.
4. Vella J. Patient survival after renal transplantation, em [www.uptodate.com](http://www.uptodate.com), revisto pela última vez a 15 de Setembro de 2017, consultado pela última vez a 14 de Junho de 2018.