

IBD/IBE VS. EMBOLIZAÇÃO DA ARTÉRIA HIPOGÁSTRICA – COMO DECIDIR E QUAL O PROGNÓSTICO?

IBD/IBE VS. HYPOGASTRIC ARTERY EMBOLIZATION – HOW TO CHOOSE AND WHAT'S THE OUTCOME?

Ricardo Correia*¹, Ana Garcia¹, Nelson Camacho¹, Joana Catarino¹, Rita Bento¹, Fábio Pais¹, Isabel Vieira¹, Rita Garcia¹, Rita Ferreira¹, Frederico Gonçalves¹, Maria Emília Ferreira¹

1. Serviço de Angiologia e Cirurgia Vascular, Hospital de Santa Marta, CHULC

Recebido a 15 de junho de 2019

Aceite a 22 de março de 2020

RESUMO

Introdução: No tratamento dos aneurismas ilíacos, não estão definidos critérios clínicos e anatómicos que guiem a decisão entre as duas principais modalidades terapêuticas endovasculares (exclusão endovascular da artéria hipogástrica com extensão da endoprótese para a artéria ilíaca externa ou preservação hipogástrica com iliac branch devices (IBD) ou iliac branch endoprosthesis (IBE)) e desconhece-se o seu impacto no prognóstico do doente.

Métodos: Estudo observacional retrospectivo realizado com base na consulta de processos clínicos de doentes submetidos a EVAR com IBD/IBE (Grupo 1) ou EVAR com embolização de hipogástrica (Grupo 2), num hospital terciário, de Janeiro de 2016 a Abril de 2019. O *endpoint* primário foi a taxa de complicações relacionadas com o procedimento (complicações intra-operatórias, *endoleaks* tipo 1 e 3, oclusão de ramo de EVAR, isquémia pélvica, intestinal ou medular, claudicação glútea e mortalidade relacionada com o procedimento) e os secundários foram o tempo de internamento, a taxa de *endoleak* tipo 2, a taxa de reintervenção vascular e a sobrevida global.

Resultados: A amostra incluiu 30 doentes. 19 foram submetidos a IBD/IBE eletivamente por aneurisma assintomático e 11 a embolização da hipogástrica, dos quais 5 em contexto de urgência. A média de idades do Grupo 1 (69,79 ± 8,30 anos) foi estatisticamente inferior à Grupo 2 (75,73 ± 6,15 anos; $p=0,049$). A taxa de sucesso técnico foi de 100%. Não houve diferença estatisticamente significativa entre os dois grupos no que respeita à taxa de complicações relacionadas com o procedimento (21% no Grupo 1 e 36% no Grupo 2; $p=0,417$), com taxas sobreponíveis de mortalidade e de oclusão de ramo de EVAR. Não houve diferença estatisticamente significativa na taxa de claudicação glútea entre os grupos (30% no Grupo 2 vs. 7% no Grupo 1; $p=0,267$). A sobrevida livre de reintervenção vascular foi sobreponível entre os grupos (Grupo 1: 84%, Grupo 2: 83%; $p=0,827$) e a sobrevida global aos dois anos foi semelhante (Grupo 1: 89,5 ± 0,7%; Grupo 2: 87,5 ± 1,2%; $p=0,935$).

Conclusão: Ambos os procedimentos são seguros e eficazes e a sua seleção individualizada é atualmente maioritariamente determinada pelo custo e urgência do procedimento.

Palavras-chave

Aneurisma Aorto-Ilíaco; Embolização da Artéria Hipogástrica; Preservação da Artéria Hipogástrica; Iliac Branch Device (IBD); Iliac Branch Endoprosthesis (IBE)

*Autor para correspondência.

Correio eletrónico: ricardo160490@gmail.com (R. Correia).

ABSTRACT

Introduction: There is no standard anatomic or clinical criteria guiding treatment modalities of iliac aneurysms. The main endovascular options are hypogastric artery endovascular exclusion or hypogastric preservation with iliac branch devices (IBD) or iliac branch endoprosthesis (IBE). However, outcomes of each technique are not clear yet.

Methods: An observational retrospective study was designed. Patients who underwent EVAR + IBD/IBE (Group 1) or EVAR + hypogastric artery embolization (Group 2) on a tertiary hospital, from January 2016 to April 2019, were included. Data were collected from medical records. Primary endpoint was procedure-related complications (intra-operative complications; type 1 and 3 endoleaks; EVAR limb occlusions; pelvic, intestinal and spinal cord ischemia; gluteal claudication; procedure-related mortality). Secondary endpoints were hospitalization duration, type 2 endoleaks, freedom from reintervention and global survival.

Results: 30 patients were included. 19 underwent elective IBD/IBE due to asymptomatic aneurysm; 11 underwent hypogastric artery embolization, 5 of them in emergency. Mean age was lower in Group 1 (69,79 ±8,30 years vs. 75,73±6,15 years in Group 2; $p=0,049$). Technical success was 100%. There was no significant difference in procedure-related complications (Group 1: 21%; Group 2: 36%; $p=0,417$); we found similar rates of mortality and EVAR limb occlusions. The difference in incidence of gluteal claudication was non-significant (30% in Group 2 vs. 7% in Group 1; $p=0,267$). Freedom from reintervention was similar in both groups (Group 1: 84%, Group 2: 83%; $p=0,827$). Global survival at two years was similar (Group 1: 89,5±0,7%; Group 2: 87,5±1,2%; $p=0,935$).

Conclusion: Both procedures are safe and effective and, nowadays, its individualized selection is mostly determined by procedure cost and urgency.

Keywords

Aorto-Iliac Aneurysm; Hypogastric Artery Embolization; Hypogastric Artery Preservation; Iliac Branch Device (IBD); Iliac Branch Endoprosthesis (IBE)

INTRODUÇÃO

Os aneurismas das artérias ilíacas associam-se frequentemente a aneurismas da aorta abdominal. Conferem um prognóstico menos favorável, uma vez que o seu tratamento é mais complexo, sobretudo na presença de sintomas ou rotura. Tal como no caso dos aneurismas isolados da aorta abdominal infrarrenal, o tratamento endovascular tem vindo a estabelecer-se como primeira linha no tratamento dos aneurismas ilíacos associados ou não a aneurisma aórtico.

As *instructions for use (IFUs)* das endopróteses *standard* atualmente disponíveis para o tratamento de aneurismas aorto-ilíacos recomendam a selagem distal numa extensão mínima de 10mm de uma artéria ilíaca comum com um diâmetro máximo de 25mm.

As duas principais alternativas puramente endovasculares no tratamento de aneurismas sem zona de selagem adequada acima da bifurcação ilíaca são: a exclusão endovascular da artéria hipogástrica através de embolização com *coils* ou *plugs* endovasculares e extensão da endoprótese para a artéria ilíaca externa; o implante de endopróteses ramificadas que permitem preservar a permeabilidade da hipogástrica: *iliac branch devices* (IBD, Cook®), *iliac branch endoprosthesis* (IBE, Gore®) e endoprótese *E-iliac* (Jotec®).

No entanto, não existem critérios clínicos e anatómicos bem definidos que guiem a decisão entre estas 2 modalidades terapêuticas, uma vez que os resultados de cada técnica ainda não são completamente conhecidos. O objetivo deste estudo é auditar os resultados institucionais do tratamento de aneurismas com envolvimento das artérias ilíacas, comparando os resultados clínicos da preservação e embolização da artéria hipogástrica.

MÉTODOS

Desenho do estudo e população

Foi realizado um estudo observacional retrospectivo com base na consulta de processos clínicos. Identificaram-se todos os doentes tratados num hospital central terciário, de Janeiro de 2016 a Abril de 2019, com recurso a 1 dos 2 procedimentos endovasculares seguintes:

1. EVAR/fEVAR/bEVAR com pelo menos 1 procedimento de IBD/IBE – Grupo 1;
2. EVAR/fEVAR/bEVAR com embolização de pelo menos 1 artéria hipogástrica sem procedimento de IBD/IBE – Grupo 2.



Os dois grupos foram comparados tendo em conta as características demográficas, a anatomia vascular e os detalhes técnicos da intervenção.

Definiu-se aneurisma da artéria ilíaca comum como artérias com diâmetros ≥ 18 mm e aneurisma da artéria hipogástrica como artérias com diâmetros ≥ 15 mm. A calcificação arterial foi classificada em nula ou ligeira se a placa cálcica tinha menos de 1 mm em espessura e afetava menos de $\frac{1}{4}$ da circunferência arterial na TAC com contraste pré-operatória; classificou-se a calcificação arterial em moderada ou grave se a placa cálcica tinha mais de 1 mm de espessura ou afetava mais de $\frac{1}{4}$ da circunferência arterial.

O *endpoint* primário foi a taxa de complicações relacionadas com o procedimento, incluindo: complicações intra-operatórias, *endoleaks* tipo 1 e 3, oclusão de ramo de EVAR, isquémia pélvica, intestinal ou medular, claudicação glútea e mortalidade relacionada com o procedimento.

Os *endpoints* secundários foram o tempo de internamento, a taxa de *endoleaks* tipo 2, a taxa de reintervenção vascular e a sobrevida global.

Análise Estatística

A análise estatística foi realizada utilizando o *software IBM SPSS Statistics 24*. As variáveis categóricas foram expressas em frequências e analisadas usando o teste do Qui-quadrado ou o teste exato de Fisher. As variáveis contínuas com

distribuição normal foram expressas em média \pm desvio padrão e a sua comparação foi realizada através do teste T de Student. As variáveis contínuas com distribuição não normal foram expressas em mediana \pm intervalo interquartil e comparadas com o teste de Mann-Whitney. Considerou-se estatisticamente significativo um valor $p < 0,05$.

RESULTADOS

Amostra e características demográficas

A amostra incluiu **30 doentes submetidos a 30 intervenções cirúrgicas** em que foi realizada pelo menos uma das técnicas acima mencionadas.

Todos os doentes eram do **sexo** masculino.

A **média de idades** dos doentes submetidos a pelo menos 1 procedimento de IBD/IBE foi de $69,79 \pm 8,30$ anos, estatisticamente inferior à dos doentes submetidos a embolização de pelo menos 1 artéria hipogástrica sem procedimento de IBD/IBE ($75,73 \pm 6,15$ anos; $p=0,049$).

Relativamente às **co-morbilidades**, não existiram diferenças estatisticamente significativas entre os dois grupos, com exceção da história progressiva de tabagismo, mais frequente no Grupo 1 (84% vs. 36%; $p=0,015$ – tabela 1).

Verificou-se uma associação estatisticamente significativa entre o contexto de **urgência do procedimento** e o recurso a embolização de pelo menos 1 artéria hipogástrica sem procedimento de

Tabela 1 Características demográficas da população estudada

Caraterística demográfica	Grupo 1 IBD/IBE	Grupo 2 Embolização da artéria hipogástrica	p-value
	N (%)	N (%)	
História familiar de doença aneurismática	0 (0)	0 (0)	–
Tabagismo	16 (84)	4 (36)	0,015
Dislipidémia	9 (47)	7 (64)	0,389
Hipertensão	16 (84)	9 (82)	1,000
Diabetes mellitus	4 (21)	2 (18)	1,000
Doença renal crónica	1 (5)	1 (9)	1,000
Doença coronária	8 (42)	3 (27)	0,466
Doença cerebrovascular	0 (0)	0 (0)	–
Neoplasia	0 (0)	0 (0)	–
Doença do tecido conjuntivo conhecida	0 (0)	0 (0)	–

IBD/IBE ($p=0,003$). Todos os doentes submetidos a pelo menos 1 procedimento de IBD/IBE foram intervencionados eletivamente por aneurisma assintomático. 46% dos doentes do Grupo 2 foram admitidos de forma urgente por aneurisma sintomático ou roto. Seis doentes da amostra já haviam sido submetidos a um **procedimento prévio de EVAR**. Neste grupo específico de doentes, foi utilizada a técnica de embolização da artéria hipogástrica em 67% dos casos. Nos restantes doentes sem EVAR prévio, 29% foram submetidos a exclusão da artéria hipogástrica. Contudo, esta diferença não foi estatisticamente significativa ($p=0,156$). Dois doentes realizaram procedimento de **TEVAR ou fEVAR** antes ou depois da intervenção analisada neste estudo; ambos foram submetidos a IBD.

Características anatómicas

Em ambos os grupos, todos os doentes apresentavam aneurisma da artéria ilíaca comum que impedia uma selagem adequada da endoprótese acima da bifurcação ilíaca. Em 4 doentes (2 no grupo 1 e 2 no grupo 2), associava-se aneurisma da artéria hipogástrica. Não houve diferença estatisticamente significativa relativamente aos **diâmetros máximos** da artéria aorta abdominal, ilíaca comum ou hipogástrica afetadas de cada um dos grupos (Tabela 2); no entanto, o diâmetro dos aneurismas da artéria hipogástrica do Grupo 2 era superior (média 32,5mm vs. 16mm no Grupo 1). Todos os doentes em ambos os grupos apresentavam permeabilidade bilateral das artérias hipogástricas previamente à intervenção endovascular em estudo, com exceção de um doente do grupo 1, que havia sido previamente submetido a exclusão inadvertida da artéria hipogástrica esquerda em contexto de EVAR aorto-bi-ilíaco por rotura de AAA infrarrenal. As artérias hipogástricas com **calcificação** moderada a grave tenderam a ser embolizadas, comparativamente com as artérias hipogástricas com calcificação nula ou ligeira (80% vs. 33%, $p=0,058$).

Intervenção cirúrgica

19 doentes foram submetidos a pelo menos 1 procedimento de IBD/IBE (Fig.1). Seis destes tinham envolvimento

aneurismático da artéria ilíaca comum bilateralmente; em dois procedeu-se à embolização da artéria hipogástrica contralateral e nos restantes IBD/IBE bilateral.

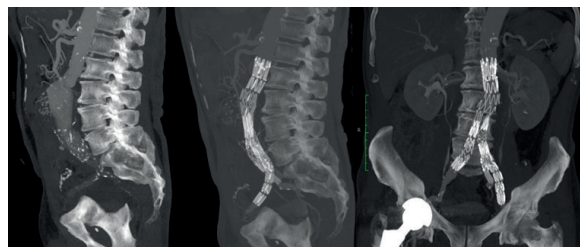

Figura 1 Angio-CT pré- e pós-operatória de aneurisma aorto-ilíaco esquerdo excluído eletivamente com endoprótese bifurcada Zenith flex (Cook®) e IBD (Cook®) esquerda associada a stent Atrium Advanta V12 (Maquet®)

Onze doentes foram submetidos a embolização unilateral da artéria hipogástrica sem procedimento de IBD/IBE contralateral (Fig.2). Sete destes doentes foram tratados utilizando um *plug* vascular (Amplatzer®), três usando *coils* (Cook®) e um usando ambos de forma combinada numa artéria hipogástrica aneurismática.

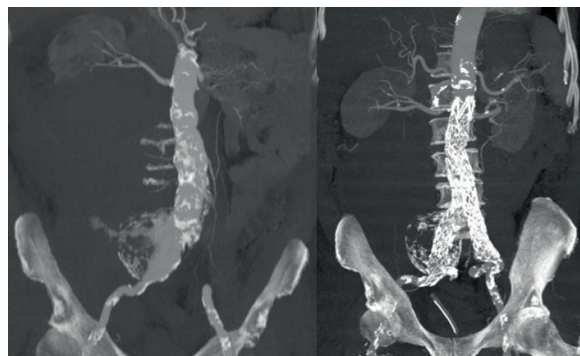


Figura 2 Angio-CT pré- e pós-operatória de aneurisma ilíaco direito roto excluído de forma urgente com endoprótese bifurcada Endurant II (Medtronic®) com extensão para a artéria ilíaca externa direita após embolização da artéria hipogástrica direita com *plug* vascular Amplatzer 1®

Tabela 2 Diâmetro máximo da aorta infrarrenal e das artérias ilíacas comum e interna nos grupos estudados

Diâmetro máximo	Grupo 1 IBD/IBE		Grupo 2 Embolização da artéria hipogástrica		<i>p-value</i>
	Média (mm)	Desvio-padrão (mm)	Média (mm)	Desvio-padrão (mm)	
Aorta infrarrenal	53,8	19,6	63,7	25,9	0,253
Artéria ilíaca comum	41,8	12,7	38,2	13,2	0,479
Artéria hipogástrica	8,9	3,0	12,4	10,1	0,215



Tabela 3 Marca da endoprótese aórtica bifurcada utilizada

Marca endoprótese aórtica bifurcada	Grupo 1 IBD/IBE	Grupo 2 Embolização da artéria hipogástrica
	N (%)	N (%)
Cook®	17 (90)	0 (0)
Gore®	1 (5)	2 (18)
Medtronic®	1 (5)*	7 (64)
Bolton®	0 (0)	1 (9)
Desconhecida	0 (0)	1 (9)

*tratou-se de um doente previamente submetido a EVAR aorto-bi-ilíaco por rotura de aneurisma aórtico com endoprótese Endurant II (Medtronic®), no qual se protelou o tratamento de aneurisma ilíaco não complicado para um segundo tempo, submetido a IBD unilateral (Cook®)

A endoprótese aórtica bifurcada utilizada apresenta-se na tabela 3.

A **modalidade anestésica** utilizada não apresentou associação estatisticamente significativa com o tipo de procedimento proposto ($p=0,152$). No Grupo 1 foi utilizada anestesia geral em 15 doentes (79%), e anestesia raquidiana associada a sedação em 4 doentes (21%). No Grupo 2 foi utilizada anestesia geral em 8 doentes (73%), local associada a sedação em 2 doentes (18%) e raquidiana associada a sedação num doente (9%).

A **duração mediana da intervenção** cirúrgica no grupo de doentes em que foi realizado pelo menos 1 procedimento de IBD/IBE foi de 228min; esta duração mediana foi inferior nos procedimentos de embolização de pelo menos 1 artéria hipogástrica sem procedimento de IBD/IBE (210min). No entanto, a distribuição das durações da intervenção não diferiu significativamente entre os grupos ($p=0,063$).

A diferença do **tempo médio de fluoroscopia** usado nos 2 grupos de procedimentos não foi estatisticamente significativa: 55 ± 16 min no Grupo 1; 51 ± 22 min no Grupo 2 ($p=0,607$). Também não se verificou a presença de diferença estatisticamente significativa entre o **volume de contraste** usado em cada um dos grupos ($p=0,951$). Nos doentes do Grupo 1 foi utilizada um volume mediano de 123mL de contraste; nos doentes do Grupo 2 foi utilizado um volume mediano de 130mL de contraste.

A **taxa de sucesso técnico** foi de 100% nos 2 grupos (Fig.3). Todos os doentes foram submetidos ao procedimento inicialmente proposto.

A primeira **TAC de follow-up** foi realizada numa mediana de 1 mês após a intervenção cirúrgica e última TAC de *follow-up*

disponível foi realizada numa mediana de 3 meses após o procedimento.

O tempo mediano de **follow-up** após o procedimento foi de 8,5 meses.

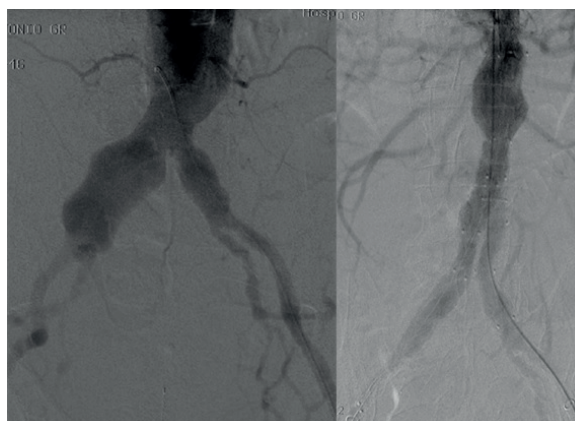


Figura 3 Angiografia intraoperatória antes e após exclusão endovascular de aneurisma aorto-ilíaco direito com embolização da artéria hipogástrica direita com plug vascular Amplatzer 1® e endoprótese bifurcada Endurant II (Medtronic®) com extensão para a artéria ilíaca externa direita

Endpoint primário

A taxa cumulativa de complicações relacionadas com o procedimento não apresentou diferença estatisticamente significativa entre os grupos ($p=0,417$). A referida taxa no Grupo 1 foi de 21% e no Grupo 2 de 36%.

De seguida estratificam-se as complicações conforme a sua tipologia.

Apenas se verificou uma **complicação intra-operatória** entre os doentes tratados em ambos os grupos, que correspondeu a uma exclusão inadvertida de artéria hipogástrica contralateral a IBD no Grupo 1.

Não se verificou a presença de *endoleaks* tipo 1 ou 3 em nenhum dos grupos durante o *follow-up*.

Não se verificou diferença estatisticamente significativa entre a **taxa de oclusão de ramo** de EVAR associado a embolização ou preservação da artéria hipogástrica ($p=0,611$). No Grupo 1 foi de 11% (N=2) e no Grupo 2 de 18% (N=2). Todas as oclusões de ramo ocorreram após 30 dias do procedimento cirúrgico.

Não se registaram episódios de **isquémia pélvica, medular ou intestinal** em ambos os grupos.

A taxa de **claudicação glútea** foi de 7% no grupo de doentes submetidos a pelo menos 1 procedimento de IBD/IBE (associado a trombose de IBD) e de 30% no grupo de doentes submetidos a pelo menos 1 embolização da artéria hipogástrica sem procedimento de IBD/IBE. Esta diferença não foi estatisticamente significativa ($p=0,267$). Não se verificou melhoria clínica com medidas conservadoras instituídas e a claudicação permaneceu estável e não limitante para a qualidade de vida destes doentes.

Registaram-se três óbitos aos 30 dias do procedimento, dois no internamento após IBD/IBE eletiva (um dos quais por hemorragia GI maciça e o outro de causa desconhecida) e 1 após embolização da artéria hipogástrica por choque hemorrágico associado a rotura de AAA. Apenas se considera assim **1 morte relacionada com o procedimento** a um doente do Grupo 2 (IBE bilateral complicado de hemorragia GI maciça e morte; a autópsia revelou hemorragia GI com origem em angiodisplasia de intestino delgado, provavelmente potenciada por anticoagulação sistémica intra-operatória).

Endpoints secundários

Dos doentes que necessitaram de **monitorização pós-operatória em UCI** (11), a mediana de internamento nesta unidade foi de 2 dias. Não se verificou associação entre o tipo de procedimento realizado e a necessidade de monitorização pós-operatória em UCI ($p=0,696$).

Após embolização de pelo menos 1 artéria hipogástrica sem procedimento de IBD/IBE, o **período mediano de internamento** foi de 6 dias, superior ao período mediano de internamento após pelo menos 1 procedimento de IBD/IBE (4 dias). No entanto, a distribuição dos períodos de internamento nos 2 grupos não diferiu significativamente ($p=0,062$). Tendo em conta a urgência do procedimento, os doentes operados em contexto de urgência ficaram internados um período mediano de 21 dias, um período superior ao de internamento dos doentes operados em contexto eletivo (período mediano de 4 dias) mas não estatisticamente significativo ($p=0,053$). A taxa de *endoleaks* tipo 2 não apresentou diferença estatisticamente significativa entre os grupos (grupo de doentes em que foi realizado pelo menos 1 procedimento de IBD/IBE: 38,5%; grupo de doentes submetidos a embolização de pelo menos 1 artéria hipogástrica sem procedimento de IBD/IBE: 25%; $p=0,656$).

A **taxa de reintervenção** não apresentou diferença estatisticamente significativa entre os grupos analisados aos 2 anos ($p=0,827$). A sobrevida livre de reintervenção aos 2 anos (Tabela 4) foi de:

- 84±11% no Grupo 1.

As indicações cirúrgicas para reintervenção foram: presença de *endoleak* tipo 2 com crescimento do saco aneurismático num doente (tratado com embolização ostial da artéria sagrada média com *coils*); oclusão de ramo de EVAR associado a oclusão de IBD/IBE em dois doentes, um dos quais com apresentação sob a forma de isquémia aguda de membro inferior, submetido a trombectomia cirúrgica, e o outro com apresentação sob a forma de claudicação intermitente crónica incapacitante, submetido a recanalização endovascular do ramo da endoprótese com *stent* coberto;

- 83±15% no Grupo 2.

A indicação cirúrgica para a reintervenção foi a oclusão de ramo de EVAR associado a embolização da artéria hipogástrica num doente com apresentação sob a forma de claudicação intermitente limitante crónica, tratado com pontagem femoro-femoral cruzada.

Tabela 4 Sobrevida livre de reintervenção

		1 mês	1 ano	2 anos	p-value
Grupo 1	Reintervenções (N)	0	2	2	0,827
	Sobrevida livre de reintervenção (%)	0	84	84	
Grupo 2	Reintervenções (N)	0	1	1	
	Sobrevida livre de reintervenção (%)	0	83	83	



Grupo		1 mês	1 ano	2 anos
Grupo 1	Morte (N)	2	2	2
	Sobrevida global (%)	89,5	89,5	89,5
Grupo 2	Morte (N)	0	1	1
	Sobrevida global (%)	0	87,5	87,5

A **sobrevida** nos 2 grupos não apresentou diferença estatisticamente significativa a 1 mês, 1 ano e 2 anos (aos 2 anos: Grupo 1: 89,5±0,7%; Grupo 2: 87,5±1,2%; p=0,935 - Tabela 5).

DISCUSSÃO

O envolvimento das artérias ilíacas pela patologia aneurismática impede a realização de EVAR com selagem na artéria ilíaca comum em até 30% dos casos⁽¹⁾. O tratamento endovascular de aneurismas com estas características associa-se a tempos superiores de fluoroscopia e de cirurgia e a maior dose de contraste⁽²⁾.

Com as técnicas endovasculares atualmente disponíveis, a ausência de zona de selagem apropriada na artéria ilíaca comum constitui raramente uma contraindicação para um procedimento de EVAR⁽³⁾.

Este estudo avaliou as duas principais alternativas endovasculares utilizadas para o tratamento de aneurismas aorto-ilíacos sem zona de selagem distal na artéria ilíaca comum por aumento do seu diâmetro.

Na nossa instituição, as duas modalidades terapêuticas em estudo foram utilizadas em 15% dos procedimentos de exclusão endovascular de aneurismas aorto-ilíacos.

No caso da extensão da endoprótese para a artéria ilíaca externa, a embolização da artéria hipogástrica é essencial para prevenir *endoleaks* tipo 2. A interrupção da perfusão do território desta artéria pode levar a claudicação glútea, disfunção erétil, isquemia do cólon, necrose glútea e isquemia medular, sobretudo quando a artéria hipogástrica contralateral se encontra ocluída. No entanto, este risco é baixo e a maioria das vezes sem consequências clínicas graves, como evidenciado neste estudo. O risco é superior se os ramos distais da artéria hipogástrica forem embolizados, e por conseguinte se houver recurso a *coils* em vez de *plugs* vasculares⁽⁴⁾.

Por outro lado, as endopróteses bifurcadas para a artéria hipogástrica preservam o fluxo anterógrado para o seu território de vascularização sem as complicações associadas à sua oclusão, em particular a claudicação glútea como sugerido por

este estudo. Assim, em concordância com a amostra apresentada, estes dispositivos têm sido cada vez mais usados. A literatura mostra uma elevada taxa de sucesso técnico com reduzidas taxas de *endoleaks*, de oclusão de ramo (cerca de 7%)⁽⁵⁾ e de reintervenção (cerca de 11%)⁽⁶⁾, que estão de acordo com os resultados deste estudo retrospectivo.

A literatura refere que a maioria das oclusões de IBD ocorre no primeiro mês após intervenção. Relacionam-se com erros na seleção de doentes por artérias ilíacas tortuosas ou com trombo e com erros técnicos como defeitos na localização da endoprótese libertada, kinks do ramo ou zonas de selagem insuficientes⁽³⁾. Contrariamente, neste estudo, todas as oclusões de ramo de EVAR foram tardias e não foi possível apurar as razões que estiveram na sua origem.

Entre os fatores que influenciam a técnica adotada descritos na literatura e observados neste estudo encontram-se: anatomia vascular do doente, preferência do operador, disponibilidade de dispositivos e considerações económicas⁽⁷⁾. O fator anatómico que contraindica mais frequentemente a utilização de IBD é a presença de uma artéria hipogástrica aneurismática.⁽⁶⁾ De acordo com este fato, na amostra estudada, os aneurismas aorto-ilíacos associados a diâmetros superiores da artéria ilíaca interna foram tratados com recurso a embolização da mesma artéria com *coils* e/ou *plugs* vasculares.

A ausência de disponibilidade de dispositivos de IBD/IBE e a presumida superior duração do procedimento de IBD/IBE determinam o recurso a embolização da artéria hipogástrica em contexto de urgência, em aneurismas sintomáticos ou rotos. No entanto, é importante referir que, nesta amostra, os tempos de cirurgia e de fluoroscopia e a quantidade de contraste utilizado foram semelhantes entre os dois grupos. A embolização da artéria hipogástrica foi a técnica selecionada para os doentes operados em contexto de urgência. Por conseguinte, verificou-se uma maior duração de internamento e de utilização de recursos em UCI neste grupo de doentes, o que não parece estar relacionado com a técnica selecionada em si.

O estudo apresenta algumas limitações reconhecidas pelos autores. Trata-se de um estudo retrospectivo baseado na consulta de processos clínicos, pelo que apresenta dependência do registo informático adequado e da subjetividade não avaliável da decisão terapêutica conferida pela experiência do operador. Por defeitos na codificação de processos clínicos, existem doentes com aneurismas aorto-ilíacos tratados por via endovascular que foram excluídos do estudo: exclusão endovascular da bifurcação ilíaca usando a técnica *parallel grafts* ou *chimney stent graft*; *over-stenting* da hipogástrica sem embolização (intencional ou inadvertido); utilização de endoprótese com fenestra para artéria hipogástrica. A baixa compliance dos doentes com o *follow-up* rigoroso e a sobrecarga dos Serviços de Radiologia determinaram que 30% dos doentes não realizaram qualquer exame de *follow-up* até ao fim do estudo. Além disso, o período mediano de *follow-up* é inferior a 5 anos.

CONCLUSÕES

A preservação da circulação pélvica é o principal argumento a favor da utilização de IBD/IBE no tratamento dos aneurismas ilíacos. Tendo em conta as recomendações americanas e europeias, na maioria dos casos, a presença de uma artéria hipogástrica permeável é suficiente para evitar sinais de isquémia pélvica, pelo que se recomenda a preservação de fluxo para pelo menos uma artéria hipogástrica durante a reparação endovascular e aberta de aneurismas ilíacos (grau de recomendação I; nível de evidência B) ⁽⁶⁾.

Os nossos resultados suportam o princípio de que ambas as técnicas são eficazes e seguras, com reduzidas taxas de complicações relacionadas com o procedimento. A sugestão na amostra de que a preservação da artéria hipogástrica diminui o risco de claudicação glútea pode privilegiar a utilização de IBD/IBE, particularmente em doentes jovens e ativos. Na nossa instituição procuramos atualmente preservar qualquer artéria hipogástrica permeável num doente com menos de 65 anos que é submetido a tratamento endovascular de aneurisma aorto-ilíaco em contexto eletivo. A embolização da artéria hipogástrica mantém um papel essencial em contexto de urgência, em que os dispositivos de IBD/IBE não se encontram disponíveis.

REFERÊNCIAS

1. Verzini F, Parlani G, Romano L et al. Endovascular treatment of iliac aneurysm: Concurrent comparison of side branch endograft. *J Vasc Surg.* 2009; 49:1154-61;
2. Parlani G, Zannetti S, Verzini F et al., Does the presence of an iliac aneurysm affect outcome of endoluminal AAA repair? An analysis of 336 cases. *Eur J Vasc Endovasc Surg.* 2002; 24:134-8;
3. Simonte G, Parlani G, Farchioni L et al. Lesson Learned with the Use of Iliac Branch Devices: Single Centre 10 Year Experience in 157 Consecutive Procedures. *Eur J Vasc Endovasc Surg.* 2017; 54:95e103;
4. Bosanquet DC, Wilcox C, Whitehurst L et al. Systematic Review and Meta-analysis of the Effect of Internal Iliac Artery Exclusion for Patients Undergoing EVAR. *Eur J Vasc Endovasc Surg.* 2017; 53:534e548;
5. Kouvelos GN, Katsargyris A, Antoniou GA et al. Outcome after Interruption or Preservation of Internal Iliac Artery Flow During Endovascular Repair of Abdominal Aorto-iliac Aneurysms. *Eur J Vasc Endovasc Surg.* 2016; 52:621e634;
6. Li Y, Hu Z, Zhang J et al. Iliac Aneurysms Treated with Endovascular Iliac Branch Device: A Systematic Review and Meta-analysis. *Ann Vasc Surg.* 2019; 56:303-316;
7. Naughton PA, Park MS, Kheirleisid EAH et al. A comparative study of the bell-bottom technique vs hypogastric exclusion for the treatment of aneurysmal extension to the iliac bifurcation. *Journal of Vascular Surgery.* 2012; 956-962;
8. Wanhainen A, Verzini F, Van Herzele I et al. European Society for Vascular Surgery (ESVS) 2019 Clinical Practice Guidelines on the Management of Abdominal Aorto-iliac Artery Aneurysms. *Eur J Vasc Endovasc Surg.* 2019; 57:8e93.

