

## EXÉRESE DE TROMBO TUMORAL DA VEIA CAVA INFERIOR

### EXCISION OF A TUMORAL THROMBUS FROM THE INFERIOR VENA CAVA

Daniel Mendes<sup>1</sup>; Rui Machado<sup>1,2</sup>; Miguel Ramos<sup>3</sup>; Avelino Fraga<sup>3</sup>; Rui de Almeida<sup>1,2</sup>

1. Serviço de Angiologia e Cirurgia Vascular, Centro Hospitalar Universitário do Porto

2. Instituto de Ciências Biomédicas Abel Salazar – Universidade do Porto

3. Serviço de Urologia, Centro Hospitalar Universitário do Porto

Recebido a 03 de novembro de 2018

Aceite a 29 de janeiro de 2019

Os tumores retroperitoneais são relativamente raros, no entanto, a sua abordagem pode ser bastante complexa. A grande maioria destas neoplasias dizem respeito a tumores malignos, sendo que o prognóstico está dependente, entre outros fatores, da ressecção mais ou menos extensa da massa tumoral<sup>(1)</sup>. A ressecção alargada da neoplasia apresenta um tremendo impacto na sobrevida a longo prazo<sup>(1,2)</sup>. No entanto, a ressecção completa deve ser contrabalançada com a segurança do doente e a morbilidade prevista do procedimento cirúrgico<sup>(3)</sup>.

Homem de 75 anos sem antecedentes de relevo foi referenciado à consulta de Urologia por volumosa massa renal direita com extensão à veia cava inferior infrarrenal, observado em ressonância magnética nuclear (RMN) (fig 1). O doente foi proposto para nefrectomia radical e uma vez que apresentava um trombo tumoral na veia renal que se estendia à veia cava inferior foi solicitada a colaboração da Angiologia e Cirurgia Vascular.

O doente foi submetido a nefrectomia radical com exérese de trombo da veia renal esquerda que se estendia à veia cava inferior que apresentava adesão à parede posterior da veia tendo sido feita recessão parcial da veia cava e posterior encerramento com *patch* de *Dacron* (fig 2).

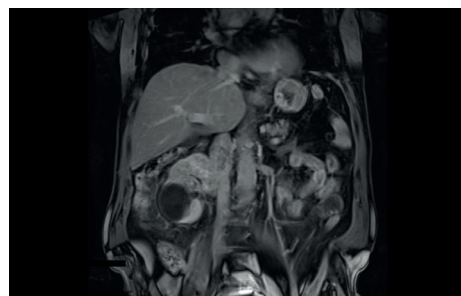
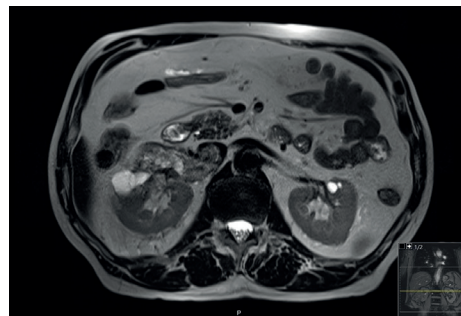
Ao primeiro dia de pós-operatório o doente teve de ser reintervencionado na sequência de um hematoma retroperitoneal e hemoperitoneu tendo sido submetido a laparotomia exploradora onde se identificou hemorragia ativa de veia lombar que foi laqueada e hemorragia em toalha de laceração hepática controlada com agente hemostático local. Sem complicações no restante pós-operatório tendo tido alta ao 13º dia de internamento.

### REFERÊNCIAS:

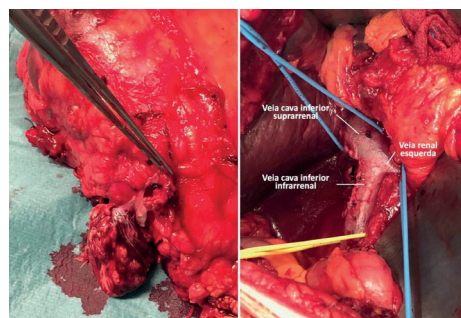
1. An JY, Heo JS, Noh JH, Sohn TS, Nam SJ, Choi SH, Joh JW, Kim SJ: Primary malignant retroperitoneal tumors: analysis of a single institutional experience. *Eur J Surg Oncol*. 2007;33:376-382. 10.1016/j.ejso.2006.10.019.
2. Nathan H, Raut CP, Thornton K, Herman JM, Ahuja N, Schulick RD, Choti MA, Pawlik TM: Predictors of survival after resection of retroperitoneal sarcoma: a population-based analysis and critical

appraisal of the AJCC staging system. *Ann Surg*. 2009;250:970-976. 10.1097/SLA.0b013e3181b25183.

3. Strauss DC, Hayes AJ, Thway K, Moskovic EC, Fisher C, Thomas JM: Surgical management of primary retroperitoneal sarcoma. *Br J Surg*. 2010;97:698-706. 10.1002/bjs.6994.



**Figura 1.** Volumoso tumor renal direito com envolvimento da veia cava inferior.



**Figura 2.** Ressecção de trombo do lúmen da veia cava inferior e encerramento da venotomia com *patch* de *Dacron*.

\*Autor para correspondência.

Correio eletrónico: daniel5.mds@gmail.com (D. Mendes).