

TRATAMENTO FASEADO DE ANEURISMA TORACOABDOMINAL COMPLEXO PÓS DISSECÇÃO AÓRTICA TIPO B

STAGED TREATMENT OF COMPLEX THORACOABDOMINAL ANEURYSMS FOLLOW TYPE B CHRONIC DISSECTION

Joana Catarino*¹, Gonçalo Alves¹, Frederico Gonçalves¹, Rita Ferreira¹, Nelson Camacho¹, Ricardo Correia¹, Rita Bento¹, Maria Emília Ferreira¹

1. Serviço de Cirurgia Vasculiar, Hospital de Santa Marta, Centro Hospitalar Lisboa Central, Lisboa, Portugal

Recebido a 06 de outubro de 2018

Aceite a 27 de agosto de 2019

RESUMO

Introdução: Apesar dos aneurismas toracoabdominais (AATA) serem na sua maioria de etiologia degenerativa, cerca de 20% podem corresponder a sequela de dissecção crónica da aorta, dos quais a dilatação do falso lúmen necessita de tratamento cirúrgico em aproximadamente 40% dos doentes, independentemente do tratamento médico inicial.

Caso clínico: Doente de 68 anos, sexo masculino, com antecedentes pessoais de HTA e tabagismo. Angio TC que revelou dissecção aórtica crónica, a condicionar dilatação aneurismática da aorta toracoabdominal. Foi proposta a realização de tratamento cirúrgico híbrido faseado. Em primeiro lugar foi realizado um Frozen Elephant Trunk, seguido de colocação de endoprótese torácica até à emergência do TC e, extensão distal com *stent* de dissecção. Posteriormente, foi colocada uma endoprótese toracoabdominal (Zenith® t-Branch®). O período pós-operatório decorreu sem intercorrências, sem complicações neurológicas, e o angio TC *follow-up* mostra patência de todas as endopróteses, sem presença de *endoleaks*.

Conclusão: O tratamento faseado endovascular parece promissor no que diz respeito ao tratamento de AATA complexos, nomeadamente na diminuição da morbimortalidade associada. No entanto, estes resultados podem ser variáveis, dependendo da seleção dos doentes e da experiência do cirurgião, que assumem primordial importância. Também importante é o fato de não existirem ainda estudos a longo prazo realizados especificamente neste grupo de doentes e, como tal, o *follow-up* apertado assume particular relevância.

Palavras-chave

Aneurisma toracoabdominal complexo; Dissecção aórtica crónica tipo B

ABSTRACT

Introduction: Most thoracoabdominal aneurysms (AATA) have a degenerative etiology, non the least, about 20% can be a consequence of chronic dissection, and from those, 40% will require surgical treatment regardless the initial optimal medical treatment.

Clinical case: Male patient, 68 years old, with previous history of hypertension and smoker. Angio TC showed a chronic aortic dissection with a complex thoracoabdominal aneurysms and the patient was proposed to a surgical hybrid solution. The first surgery was a Frozen Elephant Trunk followed, days later, by a thoracic endograft to the celiac trunk with distal extension with a dissection *stent*. Then, a thoracoabdominal endograft (Zenith® t-Branch®). The post operative period was without complications and the follow-up CT showed the normal patency of all endografts and no *endoleaks*.

*Autor para correspondência.

Correio eletrónico: joanarita.catarino@gmail.com (J. Catarino).

Conclusion: Staged endovascular treatment of complex AATA looks promising specially when it comes to lower morbidity rates. However, these results can vary depending on patient selection and surgeon skills. Also important is the fact that long term outcomes of such therapy in these specific group of patients are not yet established so, cautious follow-up is needed.

Keywords

Complex thoracoabdominal aneurysms; Chronic type B dissection

INTRODUÇÃO

Apesar dos aneurismas toracoabdominais (AATA) serem na sua maioria de etiologia degenerativa, cerca de 20% podem corresponder a degenerescência crónica após dissecação da aorta, dos quais a dilatação do falso lúmen necessita de tratamento cirúrgico em aproximadamente 40% dos doentes, independentemente do tratamento médico inicial. A maioria destes aneurismas são assintomáticos e são detetados incidentalmente, no entanto, cerca de 57% acaba por originar sintomas antes da rutura.

A decisão de tratar cirurgicamente estes doentes envolve uma avaliação do risco de rutura *versus* risco operatório individual de cada doente. Dois fatores *major* determinam se o doente será melhor candidato a reparação endovascular ou convencional, a reserva fisiológica do doente e a anatomia do aneurisma. Não obstante, qualquer uma das opções envolve uma morbilidade e mortalidade não desprezível, nomeadamente o risco de isquémia medular.

CASO CLÍNICO

Doente de 68 anos, sexo masculino, com antecedentes pessoais de HTA e tabagismo. Por episódios sucessivos de dor lombar, com várias semanas de evolução, recorreu ao SU onde realizou angio TC que revelou dissecação aórtica Stanford tipo B, de Bakey tipo IIIb, a condicionar dilatação aneurismática da aorta toracoabdominal (aorta torácica descendente 70mm e abdominal 85mm) e do arco aórtico. Verificou-se permeabilidade do verdadeiro e falso lúmen, com a origem do tronco celíaco (TC), mesentérica superior (AMS) e renal esquerda (RE) no verdadeiro lúmen, tendo origem no falso lúmen a artéria renal direita (RD) e mesentérica inferior (AMI). (Figura 1 e 2)

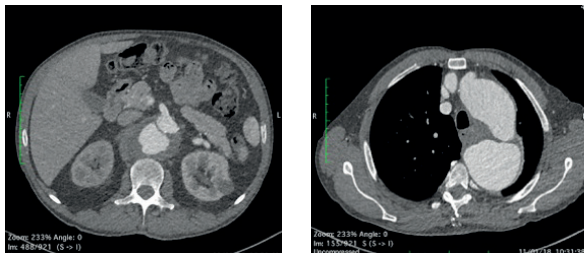


Figura 1: angio TC pré-operatório

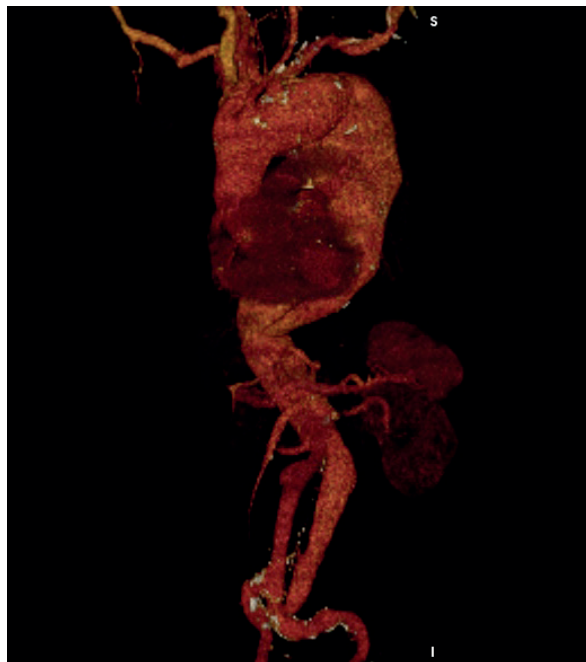

Figura 2: reconstrução de angio TC pré-operatório

Considerando a sintomatologia do doente, o elevado risco de rutura fatal, de síndrome de mal perfusão, e as as co-morbilidades do doente, o doente foi proposto para tratamento cirúrgico híbrido faseado. No primeiro tempo operatório foi realizado, pela cirurgia cardíaca, um Frozen Elephant Trunk (FET) (Figura 3). Após 14 dias, o doente foi submetido a colocação de endoprótese torácica até á emergência do TC e, extensão distal com *stent* de dissecação. (Figura 4). Passadas quatro semanas, foi colocada uma endoprótese toracoabdominal ramificada *off-the-shelf* (Zenith® t-Branch®) com colocação de *stents* cobertos expansíveis por balão (Atrium ADVANTA V12®) para o TC, AMS, RE e RD, e EVAR aortobiliaco. (Figura 5) Á exceção do FET, as cirurgias foram realizadas sob medidas de prevenção de isquémia medular nomeadamente: colocação de cateter de drenagem de liquor (com necessidade de drenagem de líquido nas primeiras 24 horas), manutenção de euvolemia (através de fluidoterapia e transfusão de unidades de concentrado eritrocitário) e ainda pressões artérias médias >90mmHg (com perfusão de noradrenalina). Não se verificou neste caso qualquer sintomatologia neurológica.

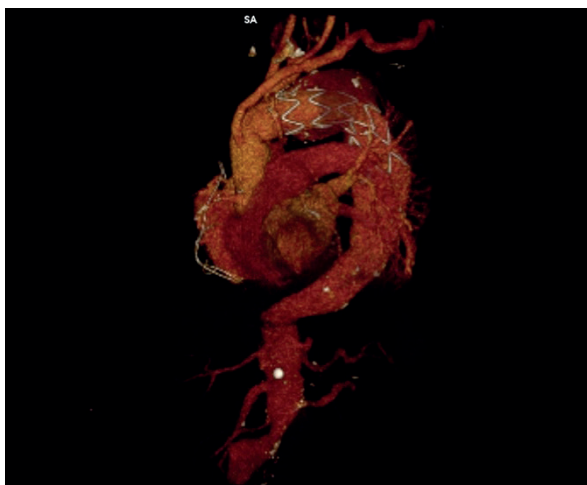


Figura 3: reconstrução de angio TC após FET

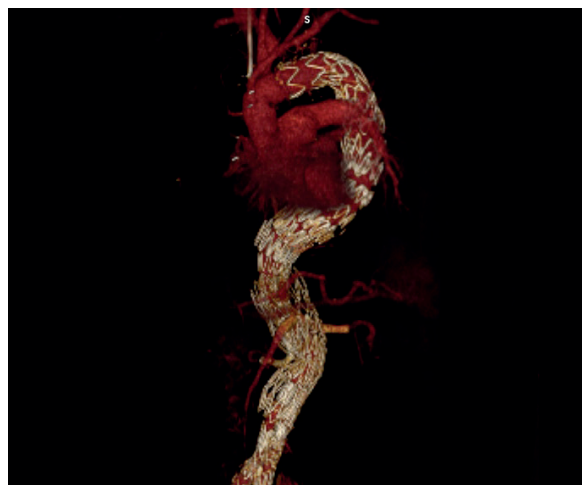


Figura 5: reconstrução de angio TC Follow-up

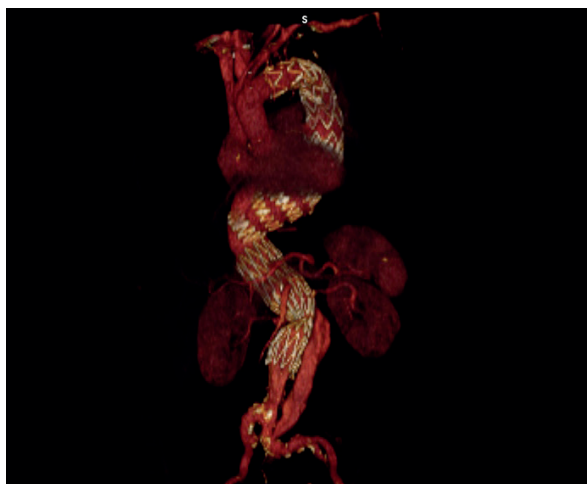


Figura 4: reconstrução de angio TC após FET e colocação de endoprótese torácica e extensão distal com stent de dissecação

O período pós-operatório decorreu sem intercorrências, sem complicações neurológicas, e o angio TC *follow-up* mostra patência de todas as endopróteses, sem presença de *endoleaks*. (Figura 5)

DISCUSSÃO

Cerca de 20 a 40% dos doentes com dissecação crónica Tipo B da aorta (DCTBA) podem desenvolver uma dilatação do falso lúmen e, sabe-se que aproximadamente 25% dos aneurismas da aorta torácica descendente e AATA estão associados a DCTBA⁽¹⁾.

A hipertensão arterial, um diâmetro da aorta superior a 40mm na fase aguda, DPOC e a patência do falso lúmen (único fator positivo conhecido neste doente) são fatores de risco reconhecidos para degeneração aneurismática após dissecação⁽²⁾.

Comparando o risco de rutura de aneurismas de etiologia degenerativa e pós dissecação sabe-se que este é superior nos últimos⁽³⁾, apesar de não haver evidência que suporte o tratamento em diâmetros menores.

Assim, o doente apresentava um AATA com cerca de 90mm de maior diâmetro, com elevado risco de rutura, com indicação cirúrgica.

No que diz respeito às opções cirúrgicas para os AATA estas podem ser cirurgia convencional clássica, ou endovascular, sendo que nesta última opção existem duas alternativas possíveis, nomeadamente a técnica híbrida (com revascularização visceral retrograda através de cirurgia convencional, seguida de exclusão endovascular de todo o aneurisma), e a técnica totalmente endovascular, através de endoprótese ramificadas/fenestradas. A primeira é atualmente recomendada na literatura como sendo indicada apenas em caso de emergência ou em doentes de alto risco e com anatomia desfavorável para a utilização de endopróteses ramificadas/fenestradas, sendo preferencial o uso destas últimas.

Quanto às taxas de morbimortalidade, no tratamento destes doentes por via convencional, a literatura salienta a importância (fator estatisticamente significativo) destes doentes serem tratados em centros de referencia (com considerável volume de doentes/ano)⁽⁴⁾.

Não obstante, mesmo nos centros de grande volume, estas cirurgias encontram-se associadas a uma taxa de mortalidade de 5 a 15%. As complicações *major* são insuficiência respiratória (até 60%), défices neurológicos (3 a 18%) e insuficiência renal aguda (3 a 15%)⁽⁴⁾.

No que diz respeito ao tratamento endovascular da dissecação crónica da aorta com dilatação aneurismática secundária,



o objetivo é, para além da exclusão do aneurisma, o encerramento da porta de entrada proximal, de modo a facilitar o *remodelling* da aorta e a potenciar a trombose do falso lúmen, diminuindo assim o risco de rutura da aorta a médio-longo prazo. Apesar disso, sabe-se que o tratamento endovascular é nestes casos complexo, sendo que envolve uma extensa cobertura da aorta dado a pobre plasticidade da aorta característica da fase crónica desta patologia. Na revisão da literatura, as taxas de mortalidade a 30 dias são de 5-9,7%, e a incidência de isquémia medular de 4,3%.

Neste caso em concreto, pelas características já anteriormente mencionadas, os autores optaram então por uma abordagem híbrida faseada, com a colaboração da cirurgia cardíaca.

Em primeiro lugar foi realizado pela cirurgia cardíaca um FET, sendo que é importante neste caso assegurar a colocação do *stent* do FET no verdadeiro lúmen de modo a permitir a vascularização das artérias viscerais e facilitar posteriormente o acesso para a colocação das endopróteses torácicas e abdominais. Após 14 dias, foi colocada uma endoprótese torácica até à emergência do TCE, extensão distal com *stent* de dissecação, segundo técnica de *Petticoat*. A implantação de *stent* de dissecação no segmento toracoabdominal teve por objetivo a expansão do verdadeiro lúmen comprimido para permitir a implantação de uma endoprótese *off-the-shelf* ramificada e a revascularização dos ramos viscerais. Assim no 3º tempo operatório (após 4 semanas), foi implementada uma t-Branch® Zenith Cook®, com revascularização dos 4 ramos viscerais (*stents* cobertos expansíveis por balão (Atrium ADVANTA V12®)) e EVAR aortobiiliaco. Os autores optaram por uma endoprótese *off-the-shelf* em detrimento de uma endoprótese *custom-made*, dado o *timing* imposto pelo elevado risco de rutura, e considerando a anatomia aórtica favorável. Na literatura, existem 3 técnicas cirúrgicas descritas para diminuição do risco de isquémia medular nestes doentes: a implantação das endopróteses em 2 tempos distintos; a perfusão temporária do saco aneurismático; e embolização seletiva e minimamente invasiva de artérias segmentares, sendo que a mais utilizada é a realização da cirurgia em dois tempos operatórios distintos (normalmente com 6 a 8 semanas de intervalo)⁽⁶⁾. Neste caso específico, e considerando o tamanho do aneurisma e o risco de rutura, os autores optaram por realizar um período de 4 semanas entre a implantação das duas endopróteses aórticas.

Como já foi referido, o risco de isquémia medular é significativo nestes doentes, podendo atingir cerca de 35% em algumas séries de doentes. Existem alguns fatores de risco conhecidos tais como a idade, a extensão de cobertura da aorta, a oclusão de colaterais importantes (artérias hipogástricas e vertebrais) a presença de doença renal crónica, sendo que o mais relevante será a extensão de aorta coberta⁽⁶⁾.

Considerando toda a extensão de aorta tratada (>200mm)⁽⁵⁾, todas as cirurgias, com exceção do FET, foram realizadas sob medidas médicas de prevenção de isquémia medular, não se tendo verificado sintomatologia neurológica.

CONCLUSÃO

O tratamento faseado endovascular parece promissor no que diz respeito ao tratamento de AATA complexos, nomeadamente na diminuição da morbimortalidade associada. No entanto, estes resultados podem ser variáveis, dependendo da seleção dos doentes e da experiência do centro, que assumem primordial importância. São ainda necessários mais estudos acerca dos resultados a longo prazo para estabelecer a durabilidade deste tipo de tratamento na dissecação crónica complicada.

RESPONSABILIDADES ÉTICAS

Proteção dos seres humanos e animais. Os autores declaram que os procedimentos seguidos estavam de acordo com os regulamentos estabelecidos pelos responsáveis da Comissão de Investigação Clínica e Ética e de acordo com os da Associação Médica Mundial e da Declaração de Helsinki.

Confidencialidade dos dados. Os autores declaram ter seguido os protocolos do seu centro de trabalho acerca da publicação dos dados de pacientes.

Direito à privacidade e consentimento escrito. Os autores declaram que não aparecem dados de pacientes neste artigo.

CONFLITO DE INTERESSES

Os autores declaram não haver conflito de interesses.

BIBLIOGRAFIA

1. Moribe M. Toward the best treatment for uncomplicated patients with type B acute aortic dissection: a consideration for sound surgical indication. *Circulation* 1999;100(Suppl. 19): II275e80.
2. Winnerkvist A, Lockowandt U, Rasmussen E, Radegran K. A prospective study of medically treated acute type B aortic dissection. *Eur J Vasc Endovasc Surg* 2006; 32: 349e55.
3. Pitt MP, Bonser RS. The natural history of thoracic aortic aneurysm disease: an overview. *J Card Surg* 1997;12(Suppl.):270e8.
4. Cowan JA, Dimick JB, Henke PK, Huber TS, Stanley JC, Upchurch Jr GR. Surgical treatment of intact thoracoabdominal aortic aneurysms in the United States: hospital and surgeon volume-related outcomes. *J Vasc Surg* 2003;37:1169e74.
5. Riambau V., Bockler D., et al. Management of descending thoracic aorta diseases. *Eur J Vasc Endovascular Surg* (2017) 53, 4-52
6. Tenorio E, Eagleton M, Kakkainen J, Oderich G. Prevention of spinal cord injury during endovascular thoracoabdominal repair. *J Cardiovascular surgery* 2019; 60 (1):54-65