

A IMPRESSÃO 3D DOS ANEURISMAS DAS ARTÉRIAS RENAI. UM NOVO MÉTODO DE IMAGEM PARA A DECISÃO TERAPÊUTICA?

3D PRINTING OF RENAL ARTERY ANEURYSMS. A NEW IMAGING METHOD IN THE THERAPEUTIC DECISION?

Michael Bartikian¹, Gonçalo Sobrinho^{1,2*}, Alice Lopes^{1,2}, Miguel Gomes^{1,2}, Luís Mendes Pedro^{1,2}

1. Faculdade de Medicina da Universidade de Lisboa, Lisboa Portugal

2. Serviço de Angiologia e Cirurgia Vascular, Centro Hospitalar Universitário Lisboa Norte, Lisboa, Portugal

Recebido em: 03/07/2020

Aceite para publicação em: 09/04/2021

RESUMO

Caso clínico de uma mulher com aneurisma da artéria renal direita com envolvimento dos 3 ramos distais. A angio-TC permitiu o diagnóstico e a caracterização morfológica. A arteriografia mostrou o padrão de fibrodysplasia da média mas foi pouco útil na definição tridimensional dos ramos. A impressão de um modelo 3D baseado na angio-TC, permitiu uma melhor definição da anatomia o que ajudou na decisão e planeamento da cirurgia, que consistiu na reconstrução ex-vivo da artéria renal, que se mantém permeável com 1 ano de *follow-up*.

Palavras-chave

Aneurisma da artéria renal; Autotransplante renal; Cirurgia renal ex-vivo da artéria renal; Fibrodysplasia da artéria renal; Impressão tridimensional; Planeamento cirúrgico

ABSTRACT

Case report of a female patient with a right renal artery aneurysm with involvement of distal branches. The angio-CT was diagnostic and showed the anatomy. The arteriogram showed the medial fibrodysplasia pattern but did not add to the tridimensional assessment of the branches. Angio-CT 3D printing allowed for better understanding of the anatomy, valuable for surgical decision and planning which consisted in ex-vivo reconstruction of renal artery which is patent at 1 year follow-up.

Keywords

Ex-vivo renal artery repair; Renal artery aneurysm; Renal autotransplantation; Renal artery fibromuscular dysplasia; Three-dimensional printing; Surgical planning

CASO CLÍNICO

Doente de 69 anos, sexo feminino, observada em consulta externa de Cirurgia Vascular por aneurisma da artéria renal direita distal, com emergência de 3 ramos do saco aneurismático e 34 mm de diâmetro e de aneurisma da artéria renal esquerda distal com

10 mm de diâmetro. O aneurisma foi identificado em Tomografia Computorizada efectuada por lombalgia. A arteriografia selectiva da artéria renal direita mostrou morfologia em rosário no segmento proximal (sugestiva de fibrodysplasia da média), mas não permitiu definir a anatomia dos ramos distais que foi efectuada com Angio-TC e através da impressão 3D da aorta e artérias renais.

*Autor para correspondência.

Correio eletrónico: gsobrinho@aim.com (G. Sobrinho).

A doente foi submetida a ressecção do aneurisma e reconstrução ex-vivo da artéria renal direita com interposição de artéria hipogástrica direita e reimplantação ortotópica do rim.

Não houve intercorrências, a angio-TC de controlo mostrou a permeabilidade da reconstrução e no *follow-up* a 1 ano a doente está assintomática.

CONCLUSÃO

Neste caso clínico, a impressão 3D foi relevante no estudo tridimensional do aneurisma e no planeamento da terapêutica cirúrgica.

REFERÊNCIAS

1. Lin JC, Myers E. Three-dimensional printing for preoperative planning of renal artery aneurysm surgery. *J Vasc Surg.* 2016 Sep;64(3):810.

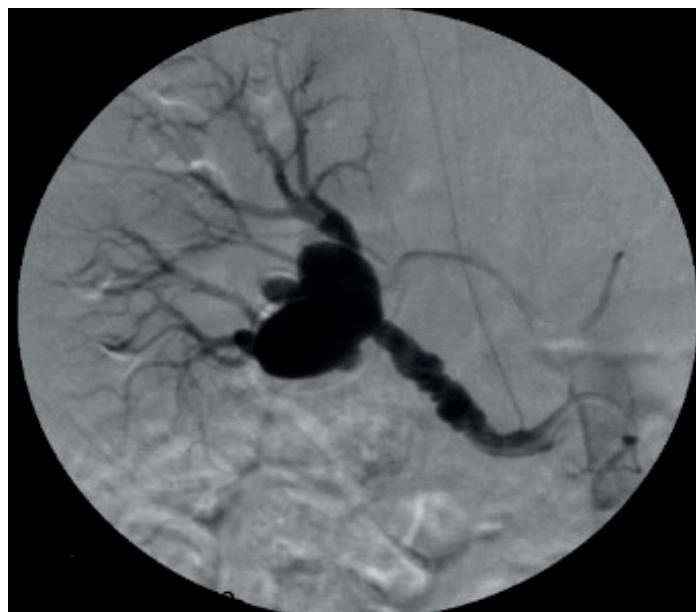


Fig 4 Arteriografia da artéria renal direita.

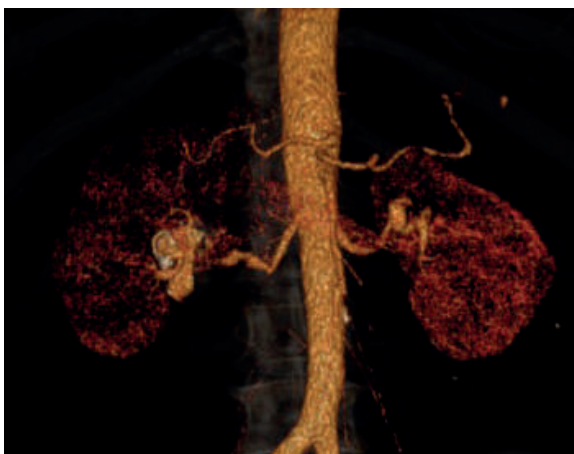

Fig 1 Angio-TC.

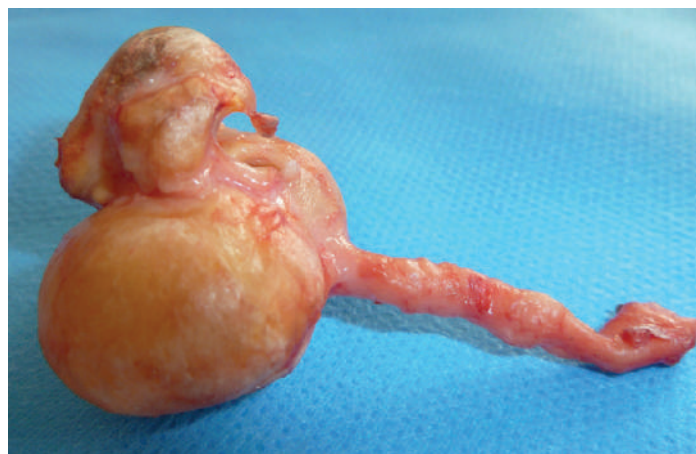

Fig 5 Aneurisma da artéria renal direita.




Fig 2 e 3 Impressão 3D da aorta e artérias renais.