

ANEURISMAS VENOSOS POPLÍTEOS

POPLITEAL VEIN ANEURYSMS

Pedro Pinto Sousa¹, Pedro Brandão¹, Alexandra Canedo¹

1. *Angiologia e Cirurgia Vascular, Centro Hospitalar Vila Nova de Gaia/Espinho*

Recebido a 10 de outubro de 2017

Aceite a 14 de agosto de 2018

RESUMO

O aneurisma da veia poplítea é uma entidade rara mas potencialmente fatal pelas eventuais complicações tromboembólicas. O objetivo deste trabalho é descrever dois casos institucionais e proceder a uma revisão da literatura. Em um dos casos o diagnóstico foi feito após ocorrência de embolia pulmonar sintomática e em outro de forma incidental. Em ambos os casos o tratamento foi por cirurgia convencional sem complicações peri operatórias. Da revisão literária foram analisados um total de 43 aneurismas da veia poplítea publicados entre 206 e 2016.

Palavras-chave

Aneurisma poplíteo, veia poplítea, aneurismectomia, embolia pulmonar

ABSTRACT

Popliteal vein aneurysm is a rare but potentially fatal entity due to possible thromboembolic complications. The purpose of this paper is to describe two institutional cases and to review the literature. In one case the diagnosis was made after the occurrence of symptomatic pulmonary embolism and in another, incidentally. In both cases the treatment was by conventional surgery without perioperative complications. From the literary review, a total of 43 popliteal vein aneurysms published between 206 and 2016 were analyzed.

Keywords

Popliteal aneurysm, popliteal vein, aneurysmectomy, pulmonary embolism

INTRODUÇÃO

O aneurisma da veia poplítea (AVP)^(1,2) é uma entidade rara mas potencialmente fatal. Dada esta raridade não é conhecida a sua verdadeira incidência bem como etiologia e melhor forma de tratamento⁽³⁾.

O primeiro caso descrito na literatura foi em 1976 por *Dahl et al*, desde então, estarão descritos na Literatura, aproximadamente duzentos casos.

Estes tendem a ocorrer em qualquer idade e sem preferência de género. A sua verdadeira etiologia permanece desconhecida, embora se associem, muitas vezes, a malformações congénitas, trauma, inflamação, fragilidade da parede vascular e doença venosa crónica. Poderá ainda ocorrer no contexto de *entrapment* da veia poplítea com a cabeça medial do músculo gastrocnémio.

A maioria apresenta-se com morfologia sacular (72-88% dos casos), sendo os restantes fusiformes⁽⁵⁾. A formação

de trombo intra-mural no saco aneurismático é encontrada em aproximadamente dois terços dos pacientes com AVP. Os de maiores dimensões, principalmente quando superiores a 30mm e os com morfologia sacular são mais propensos a complicações tromboembólicas.

CASOS CLÍNICOS

1. Doente do sexo masculino, 44 anos, sem antecedentes patológicos de relevo. Admitido em consulta externa de Cirurgia e Angiologia Vascular por apresentar recorrência de varizes dos membros inferiores. Durante o estudo pré-operatório realizou ultrassonografia com doppler que revelou um AVP à esquerda, sacular, com diâmetro máximo de 22mm, sem trombo e compressível com sonda.
2. Doente do sexo feminino, 73 anos, admitida no serviço de urgência com quadro de dispneia de instalação súbita

*Autor para correspondência.

Correio eletrónico: pedro_psousa@hotmail.com (P. Sousa).

e dor torácica. O estudo por angiotomografia computadorizada revelou embolia pulmonar bilateral tendo a doente sido internada para tratamento e estudo. Deste último não resultaram fatores de risco significativos e o estudo de trombofilias foi negativo. A ultrassonografia com doppler dos membros inferiores revelou um AVP à direita, sacular, com diâmetro máximo de 29mm, sem trombo e compressível com sonda.

Ambos os pacientes foram propostos e submetidos a correção cirúrgica por aneurismectomia tangencial e venorráfia lateral. O AVP foi exposto por abordagem posterior através de uma incisão em "S" (figura 1).

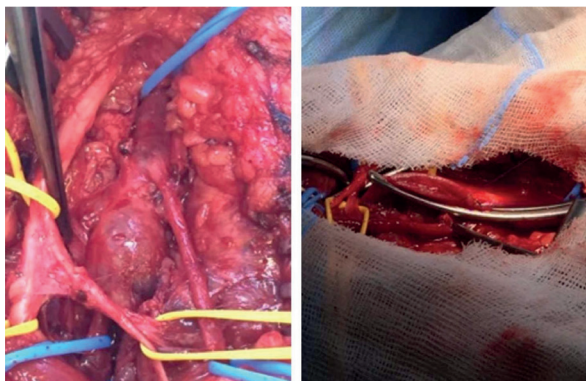


Figura 1 correção cirúrgica do aneurisma poplíteo com aneurismectomia tangencial e venorráfia lateral

Não foram registadas complicações no intra nem no período peri-operatório.

Ambos tiveram alta no segundo dia pós intervenção com indicação para anticoagulação com rivaroxavano® 20mg durante 6 meses e uso diário de meia de compressão elástica. O seguimento realizado ao primeiro, terceiro e sexto mês revelou permeabilidade da veia poplíteia, sem sinais de nova dilatação venosa, estenose ou trombose. Os doentes apresentavam-se sem qualquer sintomatologia associada ao AVP, mantendo-se o primeiro doente com patologia de varizes dos membros inferiores.

A anatomia patológica de ambos os casos revelou "alterações degenerativas".

Foi realizada uma pesquisa literária para avaliação e interpretação de todos os artigos publicados nos últimos dez anos (2008-2017) que reportassem casos clínico de AVP.

DISCUSSÃO

De forma a enquadrar melhor os nossos casos clínicos, procedeu-se a uma revisão literária. O site de busca foi a PubMed e os termos MeSH utilizados foram "popliteal vein aneurysm". Todos os artigos que não em língua inglesa foram excluídos.

Encontram-se publicados 32 artigos que reportam 68 doentes com AVP. Destes, apenas um artigo que relata múltiplos casos, menciona a existência da presença de AVP concomitante no membro contralateral e descreve-o em cinco doentes.

Do total de 68 doentes descritos, 42 (62%) eram do sexo masculino e 26 (38%) do sexo feminino e apresentavam uma idade média de 48,76 (σ 14,74; mínimo 14 – máximo 78) anos. A apresentação inicial do AVP foi sob a forma clínica de trombose venosa profunda/embolia pulmonar em 42% (n=29) dos doentes; 35% (n=24) dos AVP foram diagnosticados no seguimento de estudo realizado aos doentes por queixas compatíveis com possível doença venosa crónica; 13% (n=9) dos AVP foram diagnosticados de forma incidental encontrando-se os doentes totalmente assintomáticos; em outros dois casos (3%) o mesmo foi diagnosticado no seguimento de vigilância de AVP prévio, portanto, por recorrência; um caso (1%) de AVP foi descoberto após este ter complicado com um acidente vascular cerebral e outro caso (1%) por este condicionar compressão nervosa. Em dois casos (3%) publicados não foi possível identificar como foi descoberto o AVP. O diâmetro médio do AVP à data do diagnóstico foi de 39,10 (σ 14,85; (mínimo 14 – máximo 93) mm sendo na maioria dos casos sacular (51%; n=35) embora em 2 casos (3%) não se encontrem descritas as dimensões do aneurisma e em 16 (23%) dos casos publicados não esteja descrita a morfologia dos aneurismas.

A opção de tratamento foi aneurismectomia tangencial e venorráfia lateral em 46% (n=31) dos doentes; vigilância em 14 pacientes (21%); em 7% (n=5) dos doentes a opção foi apenas anti-coagulação; em 7% (n=5) o tratamento consistiu em aneurismectomia total e enxerto de interposição; em 5% (n=3) foi realizada aneurismectomia parcial e venoplastia com patch; em 1% (n=1) foi realizada laqueação venosa e em 1% (n=1) foi realizada aneurismectomia total e anastomose topo a topo.

Em 12% (n=8) dos casos não se encontrou a descrição da orientação clínica que foi optada perante o AVP.

Relativamente à opção de hipocoagulação pós intervenção, esta foi muito variável. Dos 41 doentes intervencionados, 8 (20%) ficaram-no durante seis meses, 6 (15%) durante 3 meses, 4 (10%) de forma indefinida (*ad eternum*), 1 (2%) durante 18 meses, um (2%) durante 5 meses e os restantes sem indicação para hipocoagulação ou a mesma não vinha descrita no artigo.

O AVP é, assim, uma patologia rara mas potencialmente fatal uma vez que é fonte de fenómenos tromboembólicos. Apesar de a sua etiologia não ser clara, muitos fatores de risco têm sido propostos. A fisiopatologia mais aceite parece ser uma perda do componente normal do tecido conjuntivo local resultante de um subdesenvolvimento congénito ou degeneração do tecido conjuntivo com o envelhecimento.



A anatomia patológica dos casos apresentados não foi esclarecedora. Segundo a literatura, a grande maioria destes aneurismas são verdadeiros e unilaterais.

Relativamente ao diagnóstico, são propostas várias modalidades de exames de imagem, onde se incluiu a flebografia, ultrassonografia com doppler, a angiogramia computadorizada e angioressonância magnética. A ultrassonografia com doppler é um método de diagnóstico não invasivo e fiável podendo ainda fornecer considerações sobre a morfologia do mesmo, as suas dimensões e características específicas como localização anatómica, presença ou não de trombo.

Perante as potenciais complicações tromboembólicas, a reparação cirúrgica é indicada em todos os doentes sintomáticos. Se exequível deverá proceder-se a uma aneurismectomia parcial, ressecção e venorrafia lateral. Contudo, se esta não poder ser realizada de forma adequada como acontece, geralmente em casos de aneurismas fusiformes, outros métodos poderão ser tentados devendo sempre procurar manter a integridade do sistema venoso profundo. A hipocoagulação de forma isolada tem-se demonstrado ineficaz e acarreta uma elevada taxa de recorrência (80%)⁽⁶⁾. A orientação a dar no caso de diagnóstico incidental de AVP é mais controversa. Nos casos dos aneurismas mais pequenos, principalmente se fusiformes e inferiores a 20mm, sem trombo, uma atitude conservadora com monitorização e vigilância periódica poderá ser a melhor opção. No caso clínico de diagnóstico após estudo por doença venosa crónica e, apesar da ausência de complicações tromboembólicas ou da presença de trombo mural, as dimensões e morfologia do aneurisma *per si* pareceu-nos justificar uma atitude interventiva.

A hipocoagulação após a intervenção cirúrgica é algo também muito discutido na literatura. Em 1993, *Aldridge et al.* dedicou especial atenção à necessidade de anticoagular estes doentes e à utilização adjuvante de compressão mecânica. Enfatizavam que a cirurgia *per si* eliminava a causa da recorrência de embolia pulmonar mas a linha de sutura ao nível da veia é um fator trombogénico potencial⁽⁷⁾. De acordo com o publicado por *Bergqvist et al.* a duração da anticoagulação deverá ser longa o suficiente para permitir o remodelamento do endotélio venoso no local da ressecção aneurismática, sugerindo um tratamento entre 6-8 semanas⁽⁸⁾. Contudo, os autores deste trabalho acreditam que um período entre 3 a seis meses, poderá ser o mais adequado tendo sempre em consideração a forma de apresentação inicial do AVP e os antecedentes médicos de cada paciente.

RESPONSABILIDADES ÉTICAS

Proteção de pessoas e animais: Os autores declaram que para esta investigação não se realizaram experiências em seres humanos e/ou animais.

Confidencialidade dos dados: Os autores declaram ter seguido os protocolos do seu centro de trabalho acerca da publicação dos dados dos doentes.

Direito à privacidade e consentimento informado: Os autores declaram que não aparecem dados de doentes neste artigo.

Conflitos de interesses: Os autores declaram não haver conflito de interesses.

REFERÊNCIAS

1. McDevit DT, Lohr JM, Martin KD et al. Bilateral popliteal vein aneurysms. *Ann Vasc Surg* 1993; 7: 282-286.
2. Maleti O, Luigi M, Collura M, Aneurysmes veineux poplitès expérience personnelle. *Phlebologie* 1997; 50: 53-59.
3. Labropoulos N, Volteas S, Giannoukas A, et al. Asymptomatic popliteal vein aneurysm. *Vasc Endovascular Surg* 1996; 30: 453-457.
4. Dahl JR, Freed TA, Burke MF. Popliteal vein aneurysm with recurrent pulmonary thromboemboli. *JAMA* 1976; 236: 2531-2
5. Gabrielli R, Rosati MS, Siani A, et al. Management of symptomatic venous aneurysm. *Scientific World J.* 2012; Article ID 386478, 6 pages.
6. Debing E, Vanhulle A, Verhaeghe W, et al. Popliteal venous aneurysm with pulmonary embolism. *J Cardiovasc Surg* 1998; 14:343-6;
7. Maldonado-Fernandez N, Lopez-Espada C, Martinez-Gamez FJ, et al. Popliteal venous aneurysms: results of surgical treatment. *Ann Vasc Surg* 2013; 27: 501-9.
8. Bergqvist D, Bjorck M, Ljungman C. Popliteal Venous Aneurysm – A Systematic Review. *World J Surg* 2006; 30: 273-279
9. Sessa C, Nicolini P, Perrin M, et al. Management of symptomatic and asymptomatic popliteal venous aneurysms: a retrospective analysis of 25 patients and review of the literature. *J Vasc Surg* 2000; 32: 902-12.
10. Sessa C, Philippe N et al. Management of symptomatic and asymptomatic popliteal venous aneurysms: A retrospective analysis of 25 patients and review of literature. *J Vasc Surg* 2000; 32: 902-911;
11. Aldridge SC, Comerota AJ, Katz ML et al. Popliteal venous aneurysm: Report of two cases and review of the world literature. *J Vasc Surg* 1993; 18: 708-715.
12. Kearon C et al. Antithrombotic Therapy for VTE Disease. Prevention of VTE in Nonorthopedic Surgery Patients 9th ed: American College of Chest Physicians Evidence-Based Clinical Practice Guidelines. *CHEST* 2012; 141: e227S-e277S.
13. Torbicki A, Perrier A, Konstantinides S et al. The Task Force for the Diagnosis and Management of Acute Pulmonary Embolism of the European Society of Cardiology (ESC): Guidelines on the diagnosis and management of acute pulmonary embolism. *European Heart Journal* 2008; 29: 2276-2315.